



Residência **RP** Pediátrica

Publicação Oficial da Sociedade Brasileira de Pediatria

Data de Submissão: 14/05/2017
Data de Aprovação: 05/09/2017

RELATO DE CASO

Colpocefalia en recién nacido: informe del caso y revisión de la literatura

Colpocephaly in newborn: case report and literature review

Rafael Pimentel Saldanha¹, José Alfredo Lacerda de Jesus², Bruna Mathias Silva¹, Wesley Flávio de Lima Junior³

Palabras-clave:

Recién nacido,
neonatología,
Ventrículos Laterales,
Cerebro,
Agenesia del
Cuerpo Calloso.

Resumen

La colpocefalia es un desorden cefálico raro causado por el desarrollo anormal del sistema nervioso central, caracterizado por el ensanchamiento desproporcional de las astas occipitales de los ventrículos laterales y por la posibilidad de asociación con otras malformaciones cerebrales. Relatamos el caso de un neonato prematuro sometido al examen de ultrasonografía transfontanelar que reveló la hiperecogenicidad periventricular bilateral y colpocefalia. Las informaciones relacionadas al caso descrito fueron obtenidas por medio de la revisión del historial clínico, registro fotográfico de los exámenes realizados en el recién nacido y revisión bibliográfica de la literatura actual. Este informe y las publicaciones levantadas buscan dilucidar las características de la colpocefalia, permitiendo un adecuado entendimiento de los aspectos del diagnóstico, terapéuticos y pronósticos de este desorden.

Keywords:

infant, newborn,
neonatology,
lateral ventricles,
brain,
agenesis of corpus
callosum.

Abstract

Colpocephaly is a rare cephalic disorder caused by an abnormal development of the central nervous system. It is characterized by a disproportionate enlargement of the occipital horns of the lateral ventricles and other potential brain malformations. Here we report the case of a preterm neonate who underwent cranial ultrasonography examinations that showed bilateral periventricular hyperechogenicity and colpocephaly. The information about the described case was obtained through medical record review, photographic documentation of the tests performed on the newborn, and a review of the current literature. This case report and the collected references seek to clarify the features of colpocephaly and provide an adequate understanding of its diagnostic, therapeutic, and prognostic aspects.

¹ Médico - Residente de Pediatría del Hospital Universitario de Brasília (HUB) de la Universidad de Brasília (UnB), Brasília, DF, Brasil.

² Doctorado en Ciencias Médicas de la Universidad de Brasília (UnB) - Profesor adjunto de la cátedra de Medicina del Niño y el Adolescente de la Facultad de Medicina de la Universidad de Brasília (UnB), Brasília, DF, Brasil.

³ Estudiante - Estudiante de Medicina de la Universidad de Brasília (UnB), Brasília, DF, Brasil.

Dirección:

Rafael Pimentel Saldanha.
Universidade de Brasília (UnB). SQN 211, Bloco H, Apto 211. Asa Norte. Brasília - DF. Brazil. CEP: 70863-080. E-mail: rafaelpsald@gmail.com

INTRODUCCIÓN

La colpocefalia es un raro hallazgo anatómico en el cerebro que se caracteriza por la dilatación desproporcional de las astas occipitales de los ventrículos laterales, aunque también asociado con las astas frontales normales^{1,2}. Se postula que esta malformación congénita sea una consecuencia de un disturbio de la proliferación o migración neuronal en la embriogénesis del sistema nervioso central (SNC)^{1,2}. Existen múltiples etiologías que pueden estar relacionadas con este desarrollo anormal del SNC, como las injurias intrauterinas/perinatales, desórdenes genéticos y errores en la morfogénesis.

Otras malformaciones neurológicas pueden estar asociadas con la colpocefalia, siendo la agenesia del cuerpo calloso una de las más frecuentes³. Clínicamente, en la fase inicial de la vida, el paciente puede presentar un retraso en el desarrollo neuropsicomotor, espasmos musculares, convulsiones, disturbios visuales y motores³. Por otro lado, puede haber repercusiones clínicas apenas en la fase adulta - con caídas y cefalea⁴.

El presente trabajo relata un caso aislado de colpocefalia que fue diagnosticado en un lactante que estuvo internado en el servicio de referencia de neonatología. Hasta marzo de 2017 existían por lo menos 60 casos informados y este diminuto número justifica la presentación de este informe.^{1,3-12}

RELATO DEL CASO

G. F. N., neonato, masculino, procedente de una unidad materno-infantil del Distrito Federal, presentando un historial clínico de parto por cesárea debido al sufrimiento fetal (preeclampsia grave y centralización fetal) y con edad gestacional de 30 semanas y 5 días. La bolsa amniótica fue rota en el acto. Tuvo un peso en el nacimiento de 1.125 gramos, perímetro cefálico de 27 cm, estatura de 38 cm y el Boletín APGAR del primer y quinto minuto fueron, respectivamente, 6 y 8. La genitora realizó 7 consultas de prenatal, presentando serologías negativas en el primer trimestre de gestación para toxoplasmosis, HIV, sífilis y hepatitis B.

Se destaca también en el historial clínico que al momento del nacimiento el recién nacido no lloró, siendo necesario la reanimación neonatal con aspiración de las vías aéreas, ventilación con presión positiva e intubación orotraqueal. Fue prescrito surfactante y, subsecuentemente, trasladado para la Unidad de Terapia Intensiva Neonatal (UTIN). Toleró bien la ventilación mecánica con parámetros bajos, sin desaturaciones o complicaciones en el período, ocurriendo el desentubado con 1 día de vida postnatal. Durante su permanencia en la UTIN, presentó dos cuadros de distermias, siendo iniciada la antibioticoterapia debido a la imposibilidad de realizarse una punción lumbar por causa de la plaquetopenia. Después de su estabilización clínica, fue transferido a la Unidad de Cuidados Intermedios Neonatales

(UCIN) del Hospital Universitario de Brasilia (HUB) para la conclusión del tratamiento y recuperación nutricional.

Durante la internación fueron solicitadas dos ultrasonografías transfontanelares, siendo que en la primera que fue realizada en el octavo día de vida postnatal se evidenció la hiperecogenicidad periventricular hacia la izquierda (Figura 1) y la segunda, la que fue realizada en el 17º día de vida postnatal, mostró una hiperecogenicidad periventricular bilateral y colpocefalia hacia la izquierda. Posteriormente, en el 43º día de vida (o en la 6ª semana post-concepcional), fue realizada una tomografía computadorizada de cráneo cuyo resultado fue la presencia de asimetría de las astas occipitales, siendo mayor hacia la izquierda y sin otras alteraciones anatómicas (Figura 2). El examen de resonancia magnética de cráneo, el que podría demostrar mejor las alteraciones anatómicas existentes u otras malformaciones concomitantes,

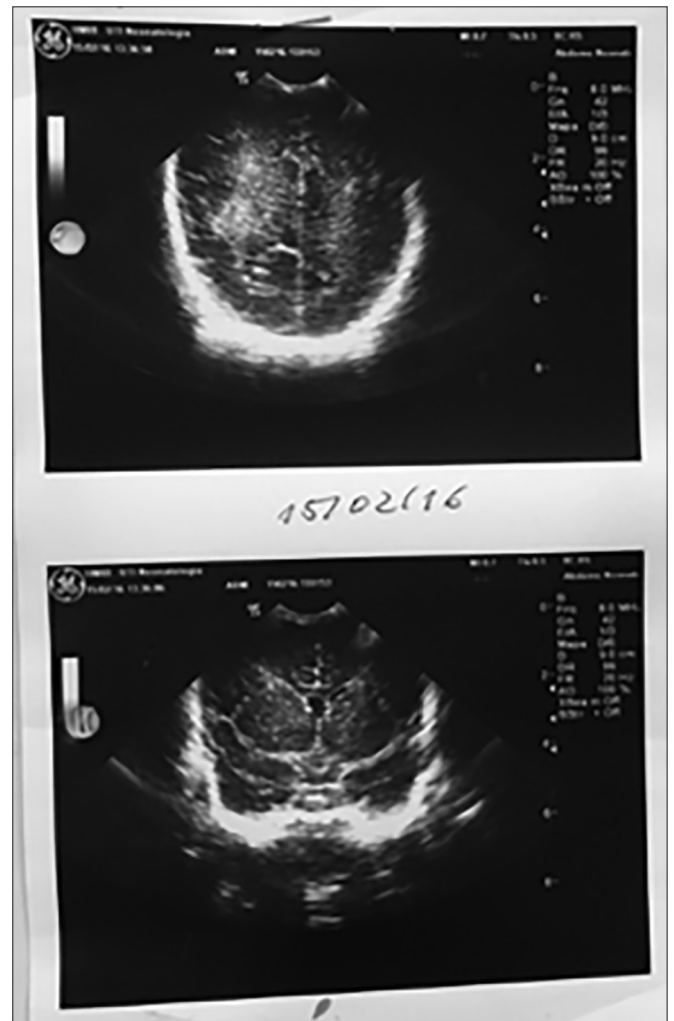

Figura 1. Ultrasonido transfontanelar mostrando hiperecogenicidad periventricular hacia la izquierda.

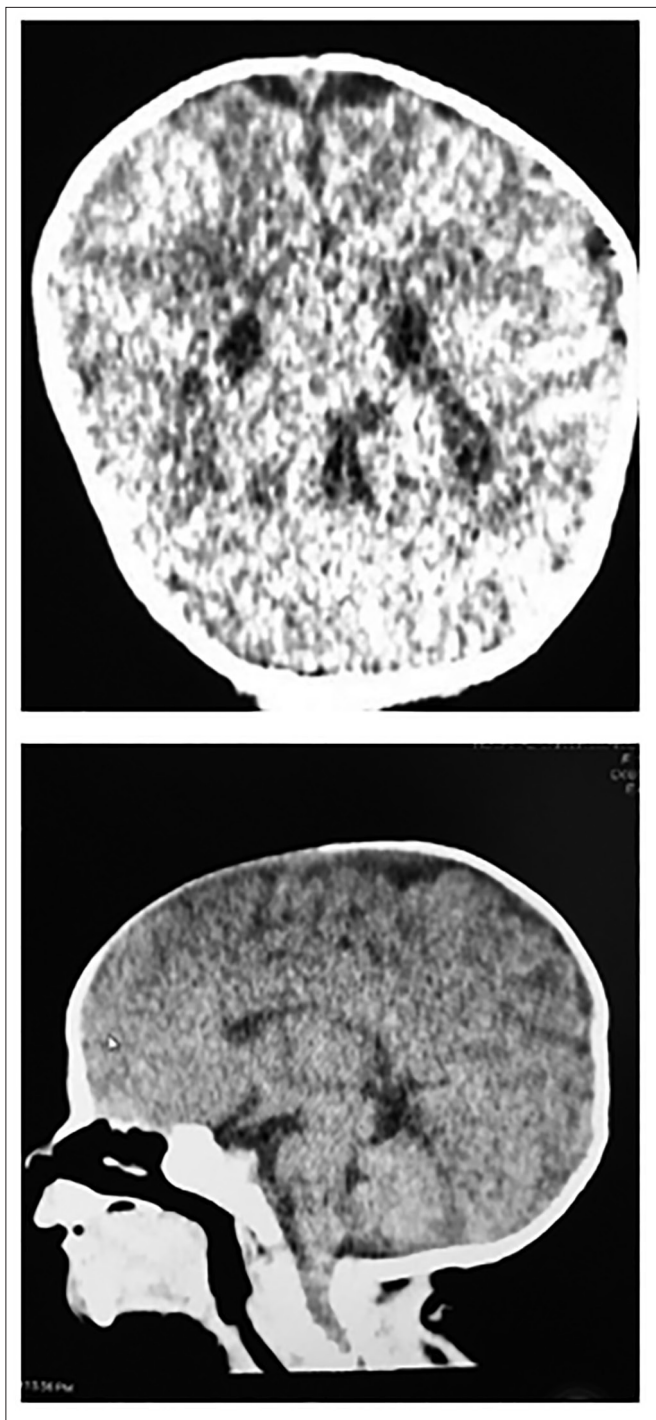


Figura 2. Tomografía computadorizada de cráneo evidenciando una asimetría de las astas occipitales, siendo mayor hacia la izquierda.

no fue realizado porque este aparato estaba en mantenimiento en el período de la hospitalización del neonato.

El recién nacido evolucionó satisfactoriamente, presentando incluso una ganancia ponderal adecuada y, por consiguiente, recibiendo el alta hospitalaria con orientaciones para el acompañamiento en el ambulatorio de Pediatría de Alto

Riesgo del Hospital Universitario de Brasilia (HUB). De acuerdo con los exámenes ambulatorios, se observó que el lactante con 4 meses y 26 días de edad cronológica (2 meses y 20 días de edad corregida) presentaba una sonrisa social y sustentación cefálica, enfatizándose que durante su primer año de vida el crecimiento y desarrollo fue apropiado para la edad.

DISCUSIÓN

La colpocefalia es un ensanchamiento anormal de las astas occipitales de los ventrículos laterales, siendo inicialmente descrita por Benda en 1940, quien caracterizó a esta malformación como una vesiculopatía¹³. En 1946, Yakovlev y Wadsworth introdujeron el término colpocefalia, a partir del griego “kolpos”, que significa “hueco”, para caracterizar la misma anomalía cerebral¹⁴. Así, esta es un raro desorden de la migración neuronal que sucede generalmente en el primer trimestre de la gestación^{5,15}. Es importante enfatizar que desde que fue descrita por la primera vez en la literatura científica hace 67 años, existen por lo menos 60 casos informados en el mundo^{1,3-12}.

Varias entidades ya fueron postuladas como probables etiologías de la colpocefalia, las que pueden ser citadas: (1) encefalopatía hipóxico-isquémica perinatal; (2) anomalías cromosómicas, como la trisomía del 8 en mosaico y trisomía del 9 en mosaico; (3) infecciones congénitas, como la toxoplasmosis y la citomegalovirus; (4) uso de drogas maternas durante la gestación, como los corticoesteroides, salbutamol y teofilina. Se destaca que también existen factores genéticos en la formación de la colpocefalia, la que puede ser oriunda de una herencia autosómica o vinculada al X recesivo^{3,7,16}.

Infelizmente, el diagnóstico de la colpocefalia durante el prenatal es infrecuente y muchas veces se confunde con la hidrocefalia⁷. Clínicamente, el primero puede ser evidenciado a través de niveles variables de retardo mental, microcefalia, convulsiones, espasmos musculares y anomalía locomotoras o visuales^{1,3,5,15}. Se debe destacar que no necesariamente los pacientes con colpocefalia presentarán disturbios de la proliferación neuronal y retraso del desarrollo neuropsicomotor³.

La colpocefalia puede estar asociada a severas malformaciones del SNC entre las que pueden ser mencionadas: agenesia del cuerpo calloso, lisencefalia, paquigiria, esquizefalia, macrogiria, ensanchamiento de la cisterna magna, atrofia cerebelosa, hipoplasia del nervio óptico, coloboma coriorretiniano, microcefalia, mielomeningocele e hidrocefalia^{2,3,15}.

Entre estas anomalías congénitas concomitantes con la colpocefalia, la agenesia del cuerpo calloso es la más frecuente, estando asociada al 40% de los casos y contando con la resonancia magnética (RM) como el patrón oro para su diagnóstico^{3,8}. La tomografía computadorizada (TC) puede no mostrar una pequeña parte íntegra del cuerpo calloso³. Así que, es oportuno resaltar que frente a un diagnóstico prenatal de colpocefalia, se debe estar atento para la solicitud de las neuroimágenes para la

investigación pormenorizada de malformaciones neurológicas simultáneas¹⁶.

CONCLUSIÓN

El caso relatado, juntamente con la bibliografía actual, dilucida las características que permean la colpocefalia, un desorden raro que debe ser estudiado buscando el completo entendimiento de sus aspectos del diagnóstico, terapéuticos y pronósticos. Esto permitirá conductas profesionales adecuadas que garanticen la mejoría en la calidad de vida de estos pacientes, tanto a medio como a largo plazo.

REFERÊNCIAS

1. Patnaik A, Mishra SS, Mishra S, Das S. A rare case of colpocephaly with macrocephaly successfully treated with ventriculo-peritoneal shunting. *J Pediatr Neurosci*. 2012;7(2):150-1. DOI: <http://dx.doi.org/10.4103/1817-1745.102585>
2. Ciurea RB, et al. Corpus Callosum Dysgenesis and Colpocephaly. *Rom J Neurol*. 2014;13(3):160-3.
3. Puvabanditsin S, Garrow E, Ostrerov Y, Trucanu D, Ilic M, Cholenkeril JV. Colpocephaly: a case report. *Am J Perinatol*. 2006;23(5):295-7. DOI: <http://dx.doi.org/10.1055/s-2006-947161>
4. Esenwa CC, Leaf DE. Colpocephaly in adults. *BMJ Case Rep*. 2013;2013:bcr2013009505. DOI: <http://dx.doi.org/10.1136/bcr-2013-009505>
5. Nasrat T, Seraji-Bozoergzad N. Incidentally Discovered Colpocephaly and Corpus Callosum Agenesis in Asymptomatic Elderly Patient. *Ibnosina J Med BS*. 2015;7(2):56-8. DOI: <http://dx.doi.org/10.4103/1947-489X.210271>
6. Kazanci SY. Attention Deficit Hyperactivity Disorder in a Patient With Congenital Mirror Movement Disorder and Colpocephaly. *Iran J Pediatr*. 2015;25(5):e1787.
7. Sambasivan M, Sanalkumar P, Basheer A. Colpocephaly. *Kerala Med J*. 2013;6(2):49-50.
8. Uludağ S, Aydin Y, Aydoğan B, Aydin B. A Very Rare Case of Colpocephaly Associated With Trisomy 18. *Gynecol Obstet Reprod Med*. 2012;18:83-5.
9. Kang Y, Kim J, Park M. P05. 10: Colpocephaly in non-identical twin following IVF-ET: a case report. *Ultrasound Obst Gynecol*. 2017;36(S1):187.
10. Singhal N, Agarwal S. Septal agenesis and lissencephaly with colpocephaly presenting as the 'Crown Sign'. *J Pediatr Neurosci*. 2010;5(2):121-3. DOI: <http://dx.doi.org/10.4103/1817-1745.76106>
11. Cheong JH, Kim CH, Yang MS, Kim JM. Atypical meningioma in the posterior fossa associated with colpocephaly and agenesis of the corpus callosum. *Acta Neurochir Suppl*. 2012;113:167-171.
12. Potgieser ARE, Gerkes EH, Hoving EW. Colpocephaly in Chudley-McCullough Syndrome. *J Neurol Neurosurg*. 2017;4(1):132.
13. Benda CE. Microcephaly. *Am J Psychiatry*. 1941;97(5):1135-46. DOI: <http://dx.doi.org/10.1176/ajp.97.5.1135>
14. Yakovlev PI, Wadsworth RC. Schizencephalies; a study of the congenital clefts in the cerebral mantle; clefts with fused lips. *J Neuropathol Exp Neurol*. 1946;5:116-30. DOI: <http://dx.doi.org/10.1097/00005072-194604000-00003>
15. Noggle CA, Horwitz J. Colpocephaly. In: Noggle CA, Dean RS, Horton Jr AM, eds. *The Encyclopedia of Neuropsychological Disorders*. New York: Springer; 2010. p. 221-2.
16. Jinkins JR, Whittemore AR, Bradley WG. MR imaging of callosal and corticocallosal dysgenesis. *AJNR Am J Neuroradiol*. 1989;10(2):339-44.