

Data de Submissão: 13/09/2016
Data de Aprovação: 27/03/2017

RELATO DE CASO

Síndrome nefrótica paraneoplásica e linfoma de Hodgkin: Relato de caso

Paraneoplastic nephrotic syndrome and Hodgkin's lymphoma: A case report

Natalia Dassi¹, Clotilde Druck Garcia², Roberta Alves da Silva³, Cláudio Galvão de Castro Júnior⁴

Palavras-chave:

síndrome nefrótica,
síndromes
paraneoplásicas,
linfoma.

Resumo

Introdução: A primeira descrição de síndrome nefrótica (SN) com tumores malignos ocorreu em 1922, havendo poucos casos relatados na literatura. Essa síndrome está mais frequentemente associada aos carcinomas e às malignidades linfoproliferativas, sendo dez vezes mais comum no linfoma de Hodgkin (LH). A SN pode preceder as manifestações da doença hematológica, coincidir com o seu diagnóstico ou associar-se a suas recaídas. **Relato de caso:** Menino, 4 anos, apresentou quadro de infecção de vias aéreas superiores seguido de edema palpebral e de bolsa escrotal. Exames complementares confirmaram a hipótese de SN e descartaram causas secundárias. Dois anos após, foi realizada biópsia ganglionar, cujos exames histopatológico e imunocitoquímico foram compatíveis com linfoma de Hodgkin. Foi iniciada quimioterapia com Protocolo Adriamicina-Doxorubicina-Bleomicina-Vimblatina-Dacarbazina (ABVD). **Comentários:** Visamos ressaltar a importância de descartar causas secundárias de SN, como infecções, colagenoses, doenças metabólicas, genéticas e neoplásicas, bem como de manter-se o acompanhamento em longo prazo destes pacientes com alta suspeição diagnóstica, para o reconhecimento e o tratamento precoces dessas condições.

Keywords:

Nephrotic Syndrome,
Paraneoplastic
Syndrome,
Lymphoma.

Abstract

Introduction: An association between nephrotic syndrome (NS) and malignant tumors was first described in 1922. This syndrome is more frequently associated with carcinomas and lymphoproliferative malignancies and is 10 times more common in Hodgkin's lymphoma (HL). The onset of NS can occur earlier or later than or simultaneously with HL. **Case Description:** A 4-year-old boy consulted due to an infection of the upper airways, followed by eyelid and scrotal edema. Laboratory tests confirmed the hypothesis of NS, and secondary causes were ruled out. Two years later, a biopsy of a cervical lymph node was performed, and histology and immunohistochemistry revealed mixed cellularity classical HL. Chemotherapy was initiated following the Adriamicin-Doxorubicin-Bleomicin-Vimblatin-Dacarbazin (ABVD) protocol. (ABVD) Protocol. **Comments:** we aim to highlight the importance of ruling out secondary causes of NS, such as infections and collagen, metabolic, genetic, and neoplastic diseases as well as maintaining a long-term follow-up of patients with high diagnostic suspicion, thereby aiming at early identification and treatment of these conditions.

¹ Estudante de Medicina da Universidade Federal de Ciências da Saúde de Porto Alegre, Porto Alegre, RS, Brasil.

² Chefe do Serviço de Nefrologia Pediátrica do Hospital da Criança Santo Antônio - Irmandade da Santa Casa de Misericórdia de Porto Alegre, Porto Alegre, RS, Brasil.

³ Médica Oncologista Pediátrica do Hospital da Criança Santo Antônio - Irmandade da Santa Casa de Misericórdia de Porto Alegre, Porto Alegre, RS, Brasil.

⁴ Chefe do Serviço de Oncologia e Hematologia Pediátricas Hospital da Criança Santo Antônio - Irmandade da Santa Casa de Misericórdia de Porto Alegre, Porto Alegre, RS, Brasil.

Endereço para correspondência:

Natália Dassi.

Universidade Federal de Ciências da Saúde de Porto Alegre. Rua Sarmiento Leite, nº 245, Porto Alegre, Rio Grande do Sul, Brasil. CEP: 90050-170. E-mail: nat_dassi@hotmail.com

INTRODUÇÃO

A síndrome nefrótica (SN) é um transtorno que se caracteriza por proteinúria maciça persistente, em função do aumento patologicamente exagerado da permeabilidade dos glomérulos às proteínas, apresentando, entre as consequências, hipercolesterolemia, hipoalbuminemia e edema^{1,2}. Esse transtorno pode ser decorrente de glomerulopatias primárias ou de doenças sistêmicas. A doença da lesão mínima é a principal glomerulopatia encontrada em crianças com SN idiopática. Como causas secundárias, destacam-se colagenoses, infecções e neoplasias^{1,3}.

A primeira descrição da relação da SN com tumores malignos ocorreu em 1922, havendo poucos casos relatados na literatura até o momento^{1,2-7}. Há referida uma incidência de 0,4% de SN em casos de linfoma de Hodgkin (LH) em adultos, porém, a incidência desta associação em crianças ainda não está definida^{3,6,8}. A SN pode preceder às manifestações da doença linfoproliferativa, coincidir com o seu diagnóstico ou associar-se a suas recaídas^{4,7}.

Apresenta-se agora um caso de SN paraneoplásica que precedeu o diagnóstico de LH em aproximadamente 24 meses, mostrando a importância do acompanhamento desses pacientes e da suspeição diagnóstica, visando ao reconhecimento e ao tratamento precoces dessa neoplasia.

RELATO DE CASO

Menino, 4 anos, previamente hígido, apresentou quadro de infecção de vias aéreas superiores, seguido de edema palpebral e de bolsa escrotal, além de redução do volume urinário. À chegada, paciente em bom estado geral, normotenso, com edema palpebral bilateral, crepitanes em bases pulmonares, abdome com ruídos hidroaéreos presentes, globoso, depressível, indolor, fígado palpável a 3 cm do rebordo costal direito, presença de edema escrotal e de membros inferiores.

Realizados exames laboratoriais: índice de proteína/creatinina na urina de 10, albumina 2,1 g/dL, colesterol 436 mg/dL, função renal e eletrólitos séricos sem alterações (creatinina 0,4 mg/dL, ureia 30 mg/dL, sódio 139 mEq/L e potássio 4,7 mEq/L), níveis séricos de complemento (C3 e C4) normais e presença de albuminúria no exame qualitativo de urina. Radiografia de tórax dentro da normalidade (Figura 1). Ecografia renal e de vias urinárias: rins com topografia, contornos e dimensões normais, apresentando espessura parenquimatosa e relação corticomedular preservadas.

A partir dos dados clínicos e de exames complementares, estabeleceu-se o diagnóstico de síndrome nefrótica. Exames iniciais descartaram causas secundárias: hemograma inicial - hematócrito 41,8%, hemoglobina (Hb) 14,5 g/dL, leucócitos totais (LT) 9770 μ L (1,2% basófilos, 4,2% eosinófilos, 25,5% segmentados, 59,5% linfócitos, 9,6% monócitos) e plaquetas 746000 μ L. Fator reumatoide e FAN não reagentes. Sorologias Anti-HIV, HbsAg, Anti-HBc total, Anti-HCV não reagentes. Iniciado tratamento com corticoide 2 mg/kg/dia,

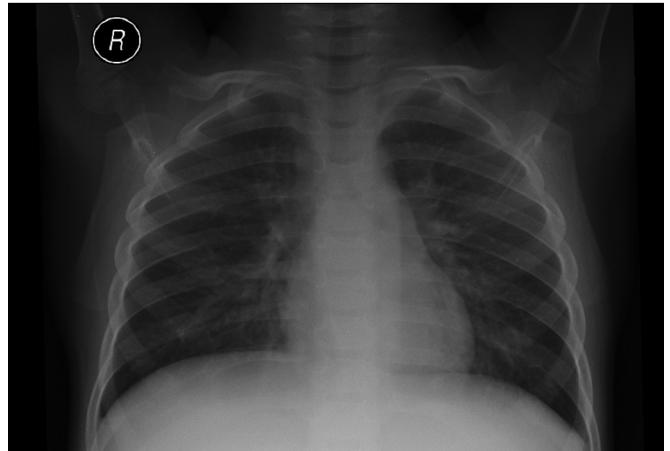


Figura 1. Raio-x de tórax dentro da normalidade.

dieta hipossódica e acompanhamento no ambulatório de nefrologia pediátrica com boa resposta à terapia medicamentosa e recidivas infrequentes.

Dois anos após, paciente iniciou quadro de inapetência e prostração. Laboratorialmente, evidenciou-se anemia microcítica: Hb: 8 g/dL, volume corpuscular médio (VCM): 71 fL, LT: 13470 μ L (73% neutrófilos, 23% linfócitos) e plaquetas: 920000 μ L, sendo encaminhado para o ambulatório de hematologia, no qual se optou por iniciar empiricamente reposição de ferro oral e prosseguir investigação etiológica.

Paciente retorna dois meses após com os seguintes exames: Hb 6,4 g/dL, VCM 72 fL, LT 10250 μ L, plaquetas 651000 μ L, reticulócitos 0,9% e ferritina 674 ng/mL. Interrogadas as hipóteses de anemia ferropriva com má absorção de ferro oral, plaquetose e aumento da ferritina reacionais. Estabelecido o plano de iniciar ferro endovenoso e realização de biópsia de medula óssea após estabilização clínica.

Paciente evoluiu com piora do estado geral, dispneia, picos febris de até 38°C e adenomegalia cervical, além de oligúria e edema generalizado. Exames complementares sugestivos de recidiva de SN, Hb de 3,7 g/dL, LT 12910 μ L (2% bastões, 83% segmentados, 12% linfócitos), plaquetas 124000 μ L.

Radiografia de tórax evidenciava presença de massa mediastinal (Figura 2), confirmada por tomografia computadorizada de tórax, que revelava volumosas massas mediastino-hilares, sobretudo, à direita, com as maiores medindo 6,9 x 6,1 cm paratraqueal superior direita, compatíveis com conglomerados linfonodais, além de massa linfonodal supraclavicular direita medindo 2,9 x 2,6 cm.

Realizada biópsia de linfonodo cervical, cujo anatomopatológico foi compatível com linfoma de Hodgkin, imunohistoquímica de LH Clássico CD30 positivo, subtipo celularidade mista. Biópsia de medula óssea negativa para neoplasia. Após estadiamento, iniciou-se tratamento quimioterápico, conforme Protocolo Adriamicina-Doxorubicina-Bleomicina-Vimblatina-Dacarbazina (ABVD) paralelamente ao manejo da SN.

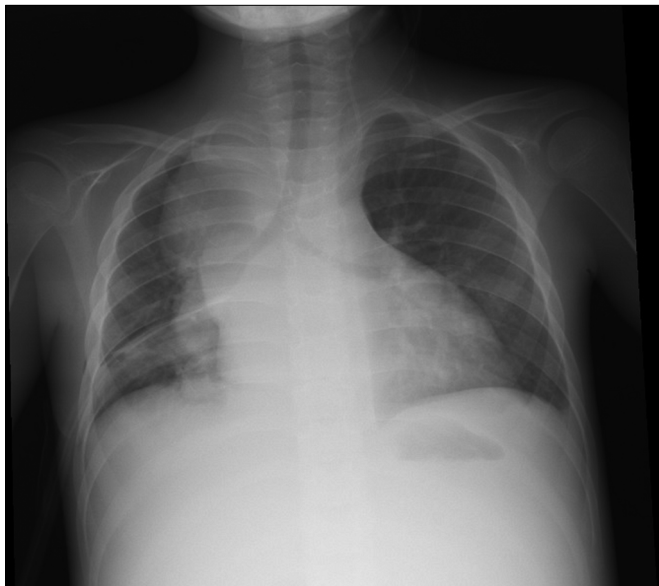

Figura 2. Raio-x de tórax evidenciando massa mediastinal.

DISCUSSÃO

Glomerulopatias paraneoplásicas estão bem estabelecidas na literatura médica, porém, a incidência destas permanece rara^{4,6,7}. A SN está mais frequentemente associada aos carcinomas e às malignidades linfoproliferativas, sendo dez vezes mais comum no LH⁴. A lesão glomerular mínima é a glomerulopatia mais descrita, e as variedades histológicas, celularidade mista e esclerose nodular, associadas com maior frequência^{1,2,4,7}. No caso descrito, a biópsia renal não foi realizada em função do comportamento compatível com doença por lesão mínima e o subtipo celularidade mista.

A SN pode aparecer precocemente no curso do LH ou associar-se a suas recaídas, constituindo o primeiro sintoma de apresentação da doença com relação temporal variável de 1-42 meses^{4,6,7}. O paciente descrito apresentou SN 24 meses antecedendo o LH, e o diagnóstico da doença linfoproliferativa ocorreu durante recaída da doença renal.

A patogenia da glomerulopatia associada ao LH permanece desconhecida e parece estar relacionada a alterações de células T, que produzem citocinas e alteram a permeabilidade da membrana basal glomerular^{1,4,7}.

Na maioria dos casos dessa associação, a função renal encontra-se preservada, tal como observado no caso descrito,

compatível com a teoria de que a albuminúria seja produto de citocinas inflamatórias produzidas pelas células malignas que alteram a permeabilidade glomerular sem comprometer sua filtração⁵.

O prognóstico da SN está relacionado à doença de base e ao tratamento específico desta. A melhora do quadro associada ao tratamento da neoplasia corrobora a associação com a doença por lesões mínimas, sendo a biópsia renal muitas vezes reservada a casos refratários^{3,4-7}.

CONCLUSÃO

A SN associada ao LH, apesar de rara, é bem estabelecida na literatura médica. Proteinúria persistente pode corresponder à síndrome paraneoplásica, porém, essa relação nem sempre está presente, como no caso descrito. Visamos ressaltar a importância de se descartar causas secundárias de SN, como infecções, collagenoses, doenças metabólicas, genéticas e neoplásicas, bem como de manter-se o acompanhamento em longo prazo desses pacientes com alta suspeição diagnóstica, visando ao reconhecimento e ao tratamento precoces dessas condições.

REFERÊNCIAS

1. Vásquez L, Loza R, Chaparro E, Noriega K, Mayo N. Síndrome Nefrótico y Linfoma de Hodgkin. Reporte de dos casos. *Rev Med Hered*. 2011;22(4):182-5.
2. Wągrowka-Danilewicz M, Danilewicz M. Nephrotic syndrome and neoplasia: our experience and review of the literature. *Pol J Pathol*. 2011;62(1):12-8.
3. Cheptou M, Pichault V, Campagni R, Vodoff MV, Fischbach M, Paillard C. Hodgkin disease revealed by a nephrotic syndrome: A case report. *Arch Pediatr*. 2015;22(12):1268-71.
4. Espín López J, Galera Miñarro A, Bermúdez Cortés M, Llinares Riestra E, Fuster Soler J. Síndrome nefrótico y linfoma de Hodgkin: una asociación infrecuente. *An Pediatr (Barc)*. 2005;63(1):77-88.
5. Hernández-Jamaica RM, Mirón-García J, Olalde-Carmona R. Síndrome nefrótico como manifestación inicial del linfoma de Hodgkin. *Rev Esp Méd Quir*. 2015;20(2):237-42.
6. Pourtsidis A, Doganis D, Baka M, Varvoutsis M, Kosmidis H. Nephrotic syndrome and Hodgkin lymphoma in children. Report of two cases. *Hipokratia*. 2014;18(4):373-5.
7. Farruggia P, Trizzino A, Maringhini S, Grigoli A, Sapia C, D'Alessandro M, et al. Hodgkin lymphoma and nephrotic syndrome in childhood. *Indian J Pediatr*. 2010;77(10):1147-9.
8. Aruch DB, Mims MP. Paraneoplastic nephrotic syndrome and inflammatory arthritis at diagnosis in Hodgkin lymphoma. *Clin Lymphoma Myeloma Leuk*. 2013;13(1):77-9.