RESIDÊNCIA PEDIÁTRICA

CASO CLÍNICO

Hemangioma ulcerado tratado com timolol tópico: Um relato de caso

Ulcerated hemangioma treated with topical timolol: A case report

Ana Luíza dos Santos[1], Gil Simões Batista[2], Márcia Galdino Sampaio[3], Stella Sabbatini[4]

Palavras-chave:
hemangioma,
hemangioma infantil,
hemangioma ulcerado,
propanolol,
timolol.

Resumo

O hemangioma é o tumor vascular mais comum na infância. É caracterizado por tecido neoplásico composto por proliferação de células endoteliais. Apesar da evolução geralmente benigna, há indicação de tratamento àqueles que podem gerar compressão de estruturas ao redor, com risco de comprometimento da função vital como visão e ventilação, que formam fissuras, fístulas ou hemorragias e que apresentam potencial de gerar desfiguração. O propranolol sistêmico tem sido o medicamento de escolha para o tratamento do hemangioma infantil, porém, já foram descritos casos de sucesso terapêutico com o uso de betabloqueador tópico. Relatamos o caso de uma menina de 8 meses de vida que apresentava hemangioma ulcerado e infectado em região glútea, que obteve sucesso com o uso de timolol tópico. O objetivo deste relato de caso é divulgar o uso do betabloqueador tópico no tratamento do hemangioma, uma vez que se trata de um tratamento de fácil administração, não dispendioso e que, em nossa experiência, foi isento de efeitos adversos.

Keywords:
hemangioma,
infantile hemangioma,
propanolol,
timolol,
ulcerated hemangioma.

Abstract

Hemangioma is the most commom vascular tumor in children. It is characterized by neoplastic tissue composed of endothelial cell proliferation. Although its course is generally benign, there is indication of treatment in those that can cause compression of surrounded structures, with the risk to compromise the vital function such as vision and ventilation, that can form fissures, fistulae or that can bleed and that can cause disfigurement. Systemic Propranolol has been the therapeutic of choice in the treatment of infantile hemangioma, but there have been reports of well succeeded treatments with the topical use of betablocker. We report the case of an 8 months old girl who had an ulcerated and infected hemangioma in the gluteal area, which was successfully treated with topical timolol. The aim of this case report is to promote the use of topical betablockers since it is easily administered, it is an inexpensive treatment and that, in our experience, there wasn't adverse effects.

[1] Residente de Pediatria pelo Hospital Federal dos Servidores do Estado - RJ.
[2] Pediatra. Chefe do Serviço de Pediatria do Hospital Federal dos Servidores do Estado - RJ.
[3] Pediatra. Chefe do Serviço de Infectologia Pediátrica do Hospital Federal dos Servidores do Estado - RJ.
[4] Cirurgiã Pediátrica do Hospital Federal dos Servidores do Estado - RJ e do Instituto Fernandes Figueira - FIOCRUZ.
Endereço para correspondência:
Ana Luiza dos Santos.
Hospital Federal dos Servidores do Estado. Rua Sacadura Cabral, nº 178, Saúde. Rio de Janeiro - RJ, Brasil. CEP: 20221-903.

INTRODUÇÃO

O termo hemangioma foi empregado durante anos, de forma ampla e indiscriminada, para designar anomalias vasculares totalmente distintas quanto a sua gênese, características clínicas e histopatológicas, evolução e prognóstico[1]. Porém, em 1996, a *International Society for the Study of Vascular Anomalies*, entidade internacional responsável por definir diretrizes de tratamento das anomalias vasculares, dividiu as anomalias vasculares de modo simples e prático em apenas duas categorias: os tumores vasculares e as malformações vasculares[2]. As malformações vasculares estão presentes ao nascimento, crescem proporcionalmente ao crescimento da criança e são histologicamente definidas pela presença de células endoteliais pavimentosas[3]. Os tumores vasculares são neoplasias da vasculatura, com proliferação de células endoteliais[4].

O hemagioma da infância é o tumor vascular mais comum nessa faixa etária[1]. Atingindo 1% a 2% dos recém-nascidos e 10% a 12% das crianças até o primeiro ano de vida[5]. Apresenta proliferação endotelial pré-natal ou pós-natal, crescimento por hiperplasia e hipertrofia celular, com características microscópicas e ultramicroscópicas de tecido neoplásico[2].

A angiogênese e a vasculogênese são mecanismos que têm sido propostos como contribuintes para a neovascularização do hemangioma. Recentemente, os *building blocks,* ou seja, as células que compõem o hemangioma, têm sido isoladas. Entre elas, estão células progenitoras/células tronco do hemangioma, células endoteliais e perócitos[6].

Durante a fase proliferativa do tumor, vários marcadores da angiogênese estão aumentados, como o fator de crescimento básico de fibroblasto (bFGF), fator de crescimento do endotélio vascular (VEGF), metaloproteinases, antígeno de proliferação celular nuclear (PCNA), colagenase tipo IV, uroquinases, proteases e E-selectina[1]. Além desses marcadores, identificou-se nos hemangiomas a presença de marcadores positivos para GLUT-1 (*Glucose Transporter 1*), proteína transportadora de glicose, que é também expresso na placenta, tecidos embrionários e fetais[2].

Os hemangiomas apresentam um período de crescimento (fase proliferativa), de estabilidade (platô) e de regressão espontânea (involução)[5]. A fase proliferativa ocorre nas primeiras semanas de vida, atingindo um ápice entre o terceiro e o sexto mês de vida, contudo, o crescimento pode continuar até que a criança atinja 18-24 meses. Depois, entra em uma fase quiescente, a qual persiste por alguns meses. A fase lentamente involutiva tem início entre 12-18 meses de vida. A regressão ocorre em uma velocidade de 10% por ano, sendo que 50% dos hemangiomas tem regressão completa em um período de 5 anos[3].

Apesar de o hemagioma se tratar de uma lesão benigna, em alguns casos, pode gerar compressão de estruturas ao redor, formação de fissuras, úlceras ou hemorragias e problemas funcionais e estéticos[7].

A ulceração é a complicação mais frequente (5% a 13% dos casos) na fase de proliferação rápida e ocorre geralmente em torno dos 4 meses de vida; sangramentos acometem 41% das lesões ulceradas, e a frequência de infecções dessas lesões é de 16%. A infecção secundária é comum e geralmente restrita à pele, podendo acometer estruturas profundas. Sangramentos de pouca intensidade podem ocorrer e respondem bem à compressão direta, sendo raros os casos mais graves, que demandam intervenção cirúrgica[4].

Para a maioria dos casos de hemangioma infantil, apenas a educação e a orientação dos pais são necessárias. Para os hemangiomas com potencial ameaça à vida da criança ou da função vital e para aqueles que ulceram ou provocam desfiguração substancial, deve haver a garantia de um tratamento, o qual pode incluir terapia medicamentosa ou cirúrgica, ou a combinação de ambos. O manejo do tratamento do hemangioma deve ser individualizado baseado em sua localização, tamanho e na intensidade das complicações[8].

RELATO DE CASO

K.G.L., sexo feminino, 8 meses e 5 dias de vida, previamente hígida, residente no município de Seropédica, RJ, Brasil. Compareceu ao Hospital Federal dos Servidores do Estado acompanhada pela mãe, que relatou a presença de hemangioma em quadrante superior externo glúteo esquerdo desde o nascimento da menor, com crescimento progressivo do mesmo. Há cerca de 2 meses notou a presença de prurigo estrófulo no local que, de pápula enegrecida, evoluiu para úlcera secretiva. Fez uso tópico de creme dermatológico de cetoconazol associado à betametosona e neomicina e de creme dermatológico de dipropionato de betametasona, sem obter melhora da lesão.

Ao exame, a paciente apresentava lesão superficial de cor vermelho vivo, em placa, com bordos bem definidos, com ulceração central friável, havendo a exposição de tecido subcutâneo e a presença de secreção purulenta, sem sinais de necrose (Figura 1). Foram realizados exames complementares, tais como hemograma completo e exames de bioquímica, que evidenciaram apenas leucocitose, sem a presença de desvio para a esquerda.

A paciente foi então internada para tratamento intravenoso de infecção secundária com oxacilina (150 mg/kg/dia) e para acompanhamento rigoroso da lesão. Após 4 dias do uso de oxacilina, por não obter sucesso terapêutico, optou-se por suspender a oxacilina e iniciar o uso intravenoso de clindamicina 40 mg/kg/dia por 7



Figura 1. Hemangioma ulcerado pré-tratamento.

dias para ampliar o espectro antimicrobiano. Havendo a regressão do quadro de infecção secundária, mas mantendo-se a úlcera e o hemangioma sem regressão evolutiva, no sexto dia de clindamicina e décimo dia de internação hospitalar, optou-se pelo uso de betabloqueador tópico, tendo sido o timolol a 0,5% colírio, o escolhido. A paciente fez uso de duas gotas no local duas vezes ao dia, havendo resposta dramática ao tratamento, com redução da profundidade da úlcera. Recebeu alta hospitalar para acompanhamento ambulatorial no décimo quarto dia de internação hospitalar. Após 10 dias do uso de timolol tópico, modificou-se a administração do mesmo, com a aplicação de duas gotas uma vez ao dia. Foi acompanhada quinzenalmente, não tendo apresentado efeitos adversos do uso do betabloqueador (Figuras 2 a 4).



Figura 2. Hemangioma ulcerado após 10 dias de betabloqueador tópico.

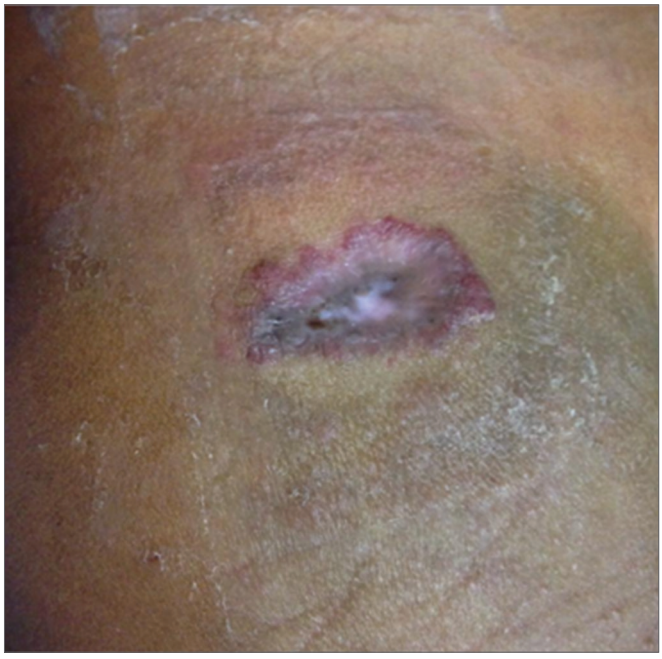

Figura 3. Hemangioma ulcerado após 25 dias de betabloqueador tópico.



Figura 4. Hemangioma ulcerado após 40 dias de betabloqueador tópico.

DISCUSSÃO

A maioria dos hemangiomas não precisa de tratamento específico, com exceção daqueles em que há risco potencial de complicação ou que já estão complicados. Estima-se que apenas 10% a 20% dos hemangiomas precisem ser tratados. Nesses se incluem os que implicam acometimento da visão, os que produzem obstrução das vias aéreas, do conduto auditivo e do reto, assim como aqueles que provocam insuficiência cardíaca e hemorragias,

os que ulceram ou infectam e as lesões que, ao involuírem, produzem resultados esteticamente comprometedores[1].

Até recentemente, o corticoide sistêmico era a terapia de primeira linha para a maioria dos hemangiomas complicados[8]. O mecanismo de ação dos corticoides não é bem determinado, mas acredita-se que ocorra uma inibição da angiogênese, elevação de mastócitos e citocinas, aumento da vasoconstricção e uma interferência hormonal. Zweifach et al. demonstraram que os corticoides aumentam a sensibilidade às substâncias vasoconstrictoras na microcirculação e, desta maneira, impedem a proliferação endotelial. Além disso, se unem a receptores esteroides do hemangioma em fase proliferativa, impedindo a união do 17-betaestradiol[9].

O uso do corticoide em crianças com hemangiomas, durante 6 meses ou mais, frequentemente causa efeitos adversos transitórios, tais como fácies cunshingoide, principalmente nos primeiros 1-2 meses de terapia; alterações na personalidade em um terço dos casos, como depressão, agitação e insônia; atraso no crescimento ósseo somente até os 2 anos, restituído pela maioria das crianças; dispepsia gástrica em 20% dos casos, restabelecida com sintomáticos. A supressão do eixo hipotalâmicopituitário-adrenal pode ser vista após 2-4 semanas de doses suprafisiológicas de glicocorticoide. Complicações graves, tais como hipertensão, catarata, glaucoma com cegueira irreversível, necrose asséptica femoral e osteoporose são raras em crianças[10].

Observa-se, em alguns casos, que a suspensão do corticoide sistêmico pode causar efeito rebote e novo crescimento da lesão[2].

A indicação dos corticoides intralesionais é controversa, e os que se opõem ao seu emprego argumentam que o efeito da droga é possivelmente sistêmico e não local. A tentativa de redução dos efeitos colaterais dos corticoides sistêmicos constitui a justificativa para seu uso[1].

Outras opções terapêuticas incluem o interferon-alfa, o laser, a embolização, a escleroterapia e a radiação, os quimioterápicos (vincristina e a ciclofosfamida) e os imunomoduladores (imiquimod, bleomicina e becaplemin)[2,4].

O interferon-alfa age como inibidor da proliferação endotelial e leva à diminuição da expressão de bFGF (*basic fibroblast growth fator*). Geralmente, os efeitos terapêuticos apresentam surgimento mais tardio em comparação ao corticoide oral, porém sua eficácia é maior[2]. Seus efeitos colaterais incluem febre, dentro de um contexto de quadro viral, que pode ser revertida com paracetamol, elevação das enzimas hepáticas, insuficiência renal, supressão medular e toxicidade neurológica significativa em 10% dos pacientes tratados. Há descrito um quadro de diplegia espástica em 20% dos pacientes tratados com Interferon-alfa 2a e em 5%, com Interferon-alfa 2b[9].

O laser pode resultar em cicatriz, atrofia ou depressão da pele, hiperpigmentação transitória ou permanente, bem como aumento dos custos para o paciente[4].

A embolização deve ser realizada apenas por equipe habituada a esta técnica, uma vez que nos neonatos e os lactentes as arteriografias seletivas são difíceis de realizar e os vasos, pequenos e estreitos, têm tendência ao espasmo arterial e a trombose. As complicações incluem acidente vascular cerebral, embolização de outros órgãos distais e necrose cutânea[9].

A escleroterapia é também usada, e seus efeitos indesejáveis podem ser tromboflebite, tromboembolismo pulmonar, necrose de pele e anafilaxia[4].

A radioterapia, muito utilizada no passado, está praticamente abandonada nos dias de hoje devido a suas sequelas em longo prazo[1]. Ainda que seja um procedimento efetivo (em torno de 50% das lesões irradiadas podem regredir), tem o inconveniente de favorecer o efeito carcinogênico cutâneo[9]. Reservada para os casos que ameaçam a vida e que não responderam a outros tratamentos[1].

Outras drogas têm sido utilizadas, como os quimioterápicos (vincristina e ciclofosfamida), que agem como inibidores da angiogênese tumoral e os imunomodulares (imiquimod, bleomicina e becaplemin). Entretanto, os estudos publicados tratam de pequenas casuísticas, sem grandes estudos populacionais ou seguimento de longo prazo que justifique seu uso rotineiro[2].

Em 2008, um grupo de médicos do *Bordeaux Children's Hospital* na França descreveu uma interessante observação em alguns pacientes com hemangioma infantil extenso[8]. A primeira criança apresentava um hemangioma capilar nasal e, com o uso de corticoide para estabilizar a lesão, desenvolveu miocardiopatia hipertrófica. Então foi iniciado tratamento para a cardiopatia com propranolol. No primeiro dia do tratamento, ocorreu alteração na coloração do hemangioma, que se suavizou. Após esse resultado, o propranolol foi usado em mais 10 crianças com hemangiomas graves ou desfigurantes e os resultados foram positivos, tendo os mesmos se tornado praticamente planos com apenas algumas telangectasias residuais[11].

O propranolol, betabloqueador mais comumente usado contra o hemangioma infantil, é um antagonista de ambos receptores ortostéricos β1-e β2-adrenérgicos. Apesar de sua ampla utilização, seu mecanismo de ação permanece incerto. A expressão dos três tipos de receptores β-adrenérgicos foi demonstrada nos tumores de hemangioma infantil[7]. Seu uso, além de impedir o crescimento do tumor, promove a diminuição do volume da lesão de forma mais regular que o corticoide[5]. Há relato de três possíveis vias de atuação: a) por seu efeito vasoconstritor, clinicamente visível ao se observar uma mudança na coloração, b) por vias envolvidas na regulação da expressão de genes angiogênicos, reduzindo a expressão de fatores pró-angiogênicos envolvidos no crescimento do hemangioma infantil como VEGF e bFGF, por meio da redução da proteína quinase mitógeno-ativada RAF e c) por último, ocasionando a apoptose das células endoteliais[12].

A dose alvo do propranolol é 1 a 3 mg/kg/dia, dividida em três doses com intervalo mínimo de 6 horas entre elas. A

dose alvo deve ser obtida escalonadamente com uma dose inicial baixa de 1 mg/kg/dia[13]. Para crianças menores de 3 meses, recomenda-se a dose mais baixa[5].

Apesar de ser considerado seguro, o propanolol tem sido associado a efeitos adversos como broncoespasmo, arritmias, bradicardia, hipotensão e hipoglicemia[14]. As contraindicações ao uso de propranolol incluem: choque cardiogênico, bradicardia sinusal, hipotensão, bloqueio cardíaco (acima de primeiro grau), insuficiência cardíaca, asma e hipersensibilidade ao propranolol[13].

Antes de iniciar a terapia para hemangioma infantil com propranolol, deve ser realizada triagem para os riscos associados ao uso de propranolol. Os elementos-chave da história são má alimentação, dispneia, taquipneia, sudorese, chiado, sopro cardíaco ou história familiar de bloqueio cardíaco ou arritmias[15].

A monitorização cardíaca ao iniciar o propranolol deve incluir aferição de frequência cardíaca e pressão arterial no momento inicial e 1 e 2 horas após a primeira dose. Isso deve se repetir em qualquer aumento significativo da dose (> 0,5 mg/kg/dia). A bradicardia pode ser o parâmetro mais confiável de toxicidade. Não dá dados de monitorização com holter[13].

Não há consenso estabelecido sobre o uso de ECG (eletrocardiograma) para as crianças com hemangioma infantil, mas o ECG deve fazer parte da avaliação pré-tratamento quando: 1. A FC (frequência cardíaca) está abaixo do normal para a idade: recém-nascidos (< 1 mês de vida): < 70 batimentos por minuto, lactentes (1-12 meses de vida): < 80 batimentos por minuto e crianças (> 12 meses de vida): < 70 batimentos por minuto; 2. Existe história familiar de doenças cardíacas congênitas ou arritmias (por exemplo, bloqueio cardíaco, síndrome do QT longo e morte súbita) ou história materna de doença do tecido conjuntivo; 3. Quando há história de arritmia ou ausculta-se arritmia durante o exame[15].

Considerar internação hospitalar para iniciar o tratamento com propranolol nas seguintes situações: crianças com idade gestacional corrigida menor ou igual a 8 semanas, suporte social inadequado ou comorbidades que afetam o aparelho respiratório, cardiovascular ou a manutenção da glicemia[13].

A hipoglicemia é uma potencial complicação séria. A prevenção da hipoglicemia inclui a educação dos pais, evitar jejum prolongado e a suspensão da droga em vigência de doença, especialmente se a ingestão oral está reduzida[13].

Baseado na boa resposta do propranolol oral cabia perguntar-se sobre sua aplicação tópica para os casos de hemangioma infantil de tamanho pequeno e do tipo superficial[12]. Suqin Guo e Nina Ni descreveram pela primeira vez, em fevereiro de 2010, o uso do timolol tópico para o tratamento de um hemangioma infantil em pálpebra em um paciente de 4 meses de vida. Este betabloqueador foi aplicado duas vezes ao dia e se obteve excelentes resultados em poucas semanas de tratamento[16]. Publicações posteriores também demonstraram a eficácia do tratamento tópico, sem a presença de efeitos adversos.

Timolol é um betabloqueador não seletivo, similar ao propranolol. A droga encontra-se disponível em diversas formas: colírio 0,5%, gel 0,5% e gel 0,1%[12]. Com o colírio 0,5% praticamente não há exposição sistêmica, com variação do pico médio de concentração plasmática de 0,35 a 0,46 ng/ml. Não há estudos que indiquem quanto tempo utilizar o timolol, mas considera-se que o mesmo deve ser continuado, pelo menos durante toda a fase de crescimento do hemangioma infantil, a fim de se evitar recorrência[16].

CONCLUSÃO

Por se tratar de um hemangioma ulcerado, optamos por um tratamento ativo do mesmo. Dentre todas as opções terapêuticas, escolhemos o uso do betabloqueador tópico. O timolol colírio a 0,5% demonstrou ser uma opção rapidamente efetiva, sem a presença de efeitos colaterais, além de ser um medicamento de fácil aplicação e baixo custo.

REFERÊNCIAS

1. Gontijo B, Silva CMR, Pereira LB. Hemangioma da Infância. An. Bras. Dermatol. 2003;78(6):651-73
2. Hiraki P, Goldenberg DC. Diagnóstico e tratamento do hemangioma infantil. Rev. Bras. Cir. Plást. 2010;25(2):388-97
3. Serra MAS, Soares FM, Júnior AGC, Costa IMC. Therapeutic management of skin hemangiomas in children. An. Bras. Dermatol. 2010;85(3):307-17
4. Pitta GBB, Gomes RR. Tratamento de hemangioma ulcerado: relato de caso. J. vasc. bras. 2009;8(3):263-66
5. Bonini FK, Bellodi FS,Souza EM. Hemangioma infantil tratado com Propranolol. An. Bras. Dermatol. 2011;86(4):763-66
6. Greenberger S, Bischoff J. Pathogenesis of infantile haemangioma. British Journal of Dermatology 2013;169(1):12-19 DOI: http://dx.doi.org/10.1111/bjd.12435
7. Côrrea PH, Nunes LCC, Johann ACBR, Aguiar MCF, Gomez RS, Mesquita RA. Prevalência de hemangioma, malformação vascular e variz de boca numa população brasileira Braz. Oral Res. 2007;21(1):40-5
8. Shayan YA, Prendiville, MB, Goldman RD. Use of propranolol in treating hemangiomas. Can Fam Physician 2011;57(3):302-03
9. Lloret P. Tratamiento médico de los hemangiomas. An. Sist. Sanit. Navar. 2004;27(1):81-92 DOI: http://dx.doi.org/10.4321/S1137-66272004000200008
10. Pereira PMR, Rodrigues CAC, Lima LL, Mariano AVO, Romero SAR. Hemangiomas periorbitários: necessidade de conduta ativa - relato de dois casos. An. Bras. Dermatol. 2011;86(3):545-08
11. Léauté-Labrèze C, Dumas de la Roque E, Hubiche T, Boralevi F, Thambo JB, Taïeb A. Propranolol for severe hemangiomas of infancy. N Engl J Med. 2008;358:2649-51 DOI: http://dx.doi.org/10.1056/NEJMc0708819
12. Sánchez-Carpintero I, Ruiz-Rodriguez R, López-Gutiérrez JC. Propranolol en hemangiomas infantiles: eficacia clínica, riesgos y recomendaciones. Actas Dermosifiliogr. 2011;102:766-79 DOI: http://dx.doi.org/10.1016/j.ad.2011.05.003
13. Biesbroeck L, Brandling-Bennet HA. Propranolol for infantile haemangiomas: review of report of a consensus conference. Arch. Dis Child Educ Pract 2014; 99:95-97 DOI: http://dx.doi.org/10.1136/archdischild-2013-305027
14. Fernández-Ballesteros MD, Vera-Casaño A, Escudero-Gómez J, Hiraldo--Gamero A. Infantile Hemangioma of the Eyelid Treated with Timolol Gel. Actas Dermosifiliogr. 2012;103(5):444-6 PMID: 22265012 DOI: http://dx.doi.org/10.1016/j.ad.2011.06.014
15. Drolet BA, Frommelt PC, Chamlin SL, Haggstrom A, Bauman NM, Chiu YE, Chun RH, Garzon MC, Holland KE, Liberman L, MacLellan-Tobert S, Mancini AJ, Metry D, Puttgen KB, Seefeldt M, Sidbury R, Ward KM, Blei F, Baselga E, Cassidy L, Darrow DH, Joachim S, Kwon EM, Martin K, Perkins J, Siegel DH, Boucek RJ, Frieden IJ. Initiation and Use of Propranolol for Infantile Hemangioma: Report of a Consensus Conference. Pediatrics 2013;131:128-140 DOI: http://dx.doi.org/10.1542/peds.2012-1691
16. Fernández S, Luna PC. Uso de timolol en hemangiomas de la infância. Dermatologia Pediátrica Latinoamericana 2011;1(9):38-41