Residência RP Pediátrica
Publicação Oficial da Sociedade Brasileira de Pediatria
ISSN-Online: 2236-6814

Data de Submissão: 13/05/2020
Data de Aprovação: 24/06/2020

RELATO DE CASO

Neurotuberculose em vigência de tuberculose miliar em lactente: relato de caso

Neurotuberculosis in effect of miliary tuberculosis in infant: case report

Márcia Reimol de Andrade[1], Cáritas Antunes Lacerda[1], Júlia Fernanda Costa Vicente[1], Joel Alves Lamounier[1]

Palavras-chave: tuberculose, sistema nervoso central, lactente.

Resumo

Introdução: A tuberculose (TB) é uma doença infecciosa grave que desafia a saúde pública, no Brasil e no mundo. Sua incidência é crescente nos últimos anos, de acordo com a Organização Mundial de Saúde (OMS). **Objetivo:** Descrever caso de neurotuberculose com evolução clínica favorável e demonstrar a importância do diagnóstico e tratamento precoces da TB. **Relato de Caso:** Lactente, sexo masculino, 3 meses em tratamento para tuberculose miliar (TM). Durante o acompanhamento ambulatorial, ocorreu elevação das enzimas hepáticas. Houve pausa do tratamento e reintrodução gradativa de rifampicina, isoniazida e pirazinamida (RIP), a cada 7 dias. Durante a suspensão do tratamento, ocorreram desvio de comissura labial e estrabismo. Internação imediata, avaliação neurológica, realização de tomografia computadorizada de crânio (TC), exames para pesquisa de imunodeficiência e prescrição de piridoxina e dexametasona. A TC revelou lesões hipodensas focais com edema do parênquima e realce anelar pelo contraste iodado venoso, compatíveis com neurotuberculose. Manutenção dos fármacos, de acordo com protocolo do Ministério da Saúde (MS), além de fisioterapia motora. Após 10 dias, recebeu alta com acompanhamento multidisciplinar. **Conclusão:** A neurotuberculose requer tratamento prolongado. O diagnóstico precoce e tratamento multidisciplinar foram de suma importância para a boa evolução deste paciente. Apesar da elevada incidência de TB no país, relatos como esse são escassos, podendo contribuir para disseminação de conhecimento a cerca desta doença.

[1] Universidade Federal de São João Del Rei, Medicina - São João del-Rei - Minas Gerais - Brasil.

Endereço para correspondência:
Márcia Reimol de Andrade.
Universidade Federal de São João del-Rei. Praça Frei Orlando, nº 170,Centro,
São João del-Rei, Minas Gerais, Brasil. CEP: 36307-352. E-mail: mmreimol@ufsj.edu.br

DOI: 10.25060/residpediatr-2022.v12n2-311

Este trabalho está licenciado sob uma Creative Commons Attribution 4.0 International License.

Keywords:
tuberculosis,
central nervous system,
infant.

Abstract

Introduction: Tuberculosis is a serious infectious disease and a great problem for public health, in all the world. Its incidence has grown, according World Health Organization (WHO). **Objective:** The authors describe a success case of neurotuberculosis, demonstrating the importance of early diagnosis and treatment. **Case Report:** Male infant, 3 months of life. During the course of a treatment for miliary tuberculosis, the liver enzymes have risen, being necessary to suspend rifampicin, isoniazid, and pyrazinamide. The medicines were gradually reintroduced, but neurological symptoms have been observed, deviation of labial commissure and strabismus. Immediate hospitalization, neurological evaluation, computed tomography (CT), investigation for immunodeficiency and prescription of pyridoxine and dexamethasone. The contrast tomography revealed focal hypodense images and a ring enhancement, compatible with neurotuberculosis. The drugs against tuberculosis were reintroduced and the motor physiotherapy led to the clinical improvement. The discharge ocurred after 10 days. **Conclusion:** Neurotuberculosis requires a long treatment. Early diagnosis and multidisciplinary treatment were important for the favorable evolution of this patient. Cases like that are unusual, contributing to greater knowledge about this disease.

INTRODUÇÃO

A tuberculose (TB) é uma doença infecciosa grave, cuja incidência tem aumentado nos últimos anos[1]. Dados da Organização Mundial da Saúde (OMS) de 2018 mostram que aproximadamente 10 milhões de casos de TB e uma morte a cada 21 segundos são registradas todos os anos no mundo, sendo a doença infecciosa que mais mata jovens e adultos[2]. Nesse mesmo ano, foram notificados aproximadamente 76 mil novos casos de TB e 4,5 mil mortes, estando o Brasil entre os vinte países com maiores incidências de TB[3].

Além do sistema pulmonar, outros locais podem ser acometidos, como o sistema nervoso central (SNC), resultando na neurotuberculose. Nesse caso, a forma de acometimento mais frequente na infância é a meningoencefalite tuberculosa, complicação mais grave da doença[4], responsável por quase metade do total de óbitos pelo acometimento neurológico no Brasil[5]. Assim, esta complicação é uma das mais temidas na infância, devido à morbimortalidade elevada e às sequelas neurológicas que costuma causar[6].

Na clínica pediátrica o diagnóstico da TB ainda constitui um desafio, visto que as crianças podem apresentar sinais, sintomas e alterações radiológicas inespecíficas. Além disso, nesta faixa etária, o isolamento do bacilo de Koch é difícil[7], sendo preconizado o diagnóstico por meio de um sistema de pontuação[8]. Porém, isso contribui para subnotificação da TB infantil[9], que mesmo subestimada é responsável por 10% do total de casos[10]. Soma-se a isso a pouca atenção dada à TB pelos programas de saúde infantil[9], o que favorece diagnósticos tardios associados a danos neurológicos irreversíveis[11].

RELATO DE CASO

História clínica: lactente, masculino, 3m e 16d, previamente hígido e com cicatriz vacinal de BCG. Internado em 16/07/17 devido a quadro de tosse e febre não aferida há 10 dias, irresponsivo a amoxicilina-clavulanato. Em 19/07/17, apresentou febre noturna e sudorese profusa. Radiografia de tórax evidenciou padrão miliar bilateral. Dados epidemiológicos: cuidadora do bebê em tratamento para TB. Teste tuberculínico reator fraco, lavado gástrico para pesquisa do bacilo álcool-ácido resistente (BAAR) e testes anti-HIV I e II negativos. Totalizou-se 40 pontos no escore diagnóstico proposto pelo Ministério da Saúde (MS)[12]. Foi indicado esquema tríplice (2RHZ/4RH) com rifampicina, izoniazida e pirazinamida. Recebeu alta hospitalar em 28/07/17, após melhora clínica, e foi encaminhamento para seguimento ambulatorial na rede SUS.

Em 21/08/17, mãe relatou suspensão dos antituberculínicos por outro profissional devido à hepatotoxicidade (TGO:191/TGP:179). Com a redução dos níveis séricos das enzimas hepáticas (TGO:43,3/TGP:27), houve reintrodução da rifampicina. Foram realizados novos exames (TGO:33,9/TGP:14,7/GGT:33,6). Em 22/08/17, a isoniazida foi reintroduzida. Após 1 semana, houve novo controle laboratorial e associação da pirazinamida ao tratamento.

Nova internação em 09/09/17, após comparecer ao pronto atendimento com relato materno de “desvio no olhar”. Ao exame: bom estado geral, estável hemodinamicamente, murmúrio vesicular audível e rude, sem ruídos adventícios. Fontanela anterior normotensa e ausência de rigidez nucal. Pupilas isocóricas e fotorreagentes. Exame neurológico detectou estrabismo convergente bilateral e paralisia facial à direita. Hipóteses: acometimento neurológico pela TB ou neuropatia pela isoniazida. Tomografia computadorizada (TC) de crânio com contraste evidenciou lesões hipodensas focais e edema do parênquima cerebral, com realce anelar, sinais compatíveis com neurotuberculose (Figura 1). Associados aos antituberculínicos, foram prescritos dexametasona EV (0,4mg/kg/dia) e piridoxina (50mg/dia), ambos por 7 dias, e foi iniciada fisioterapia motora precoce. Lactente permaneceu estável, com enzimas hepáticas controladas e melhora da paralisia facial e do aspecto miliar na radiografia de tórax. Alta hospitalar em 19/09/17, com orientação para seguimento ambulatorial. Mantido o esquema tríplice + prednisolona, com tempo de tratamento ampliado para 9 meses, conforme preconizado para a TB meningoencefálica (2RHZ/7RH) pelas diretrizes vigentes em 2017. Após um mês, retornou às consultas

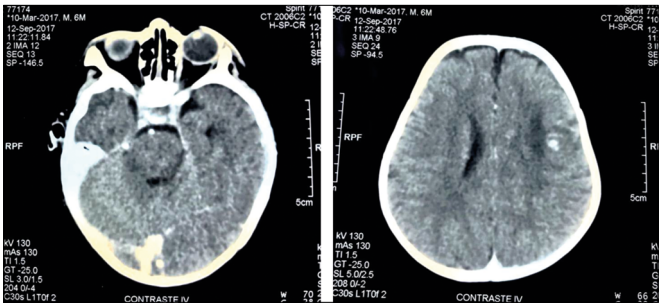

Figura 1. Tomografia computadorizada de crânio (TC neurotuberculose).

assintomático e com significativa regressão do quadro radiológico. Seguiu em domicílio, sem complicações e com acompanhamento por pediatra, oftalmologista, neurologista e fisioterapeuta.

DISCUSSÃO

A TB miliar constitui uma forma grave da doença, acometendo mais frequentemente pacientes imunocomprometidos[12]. O envolvimento do SNC é mais comum em crianças com idade entre seis meses e seis anos. Nesses casos, formam-se granulomas, principalmente submeníngeos, decorrentes da disseminação hematogênica a partir do foco primário pulmonar[4,6]. Esses granulomas podem levar à descarga de conteúdo caseoso para as meninges, podendo ocasionar: 1) obstrução da passagem liquórica pelas cisternas, gerando hidrocefalia; 2) comprometimento de nervos cranianos e do quiasma óptico, causando paresias, paralisias e amaurose; e, 3) envolvimento das artérias carótida interna e cerebral média, comprometendo a irrigação parenquimatosa. Podem ser observados ainda edema tecidual e vasculite por reação de hipersensibilidade ao antígeno, contribuindo para a ocorrência de sequelas neurológicas[6].

Os sinais e sintomas do acometimento neurológico podem ser inespecíficos, sendo o diagnóstico muitas vezes tardio; isso dificulta o tratamento e está associado a piores prognósticos[6]. Quando sintomática, pode ocorrer febre e síndrome de hipertensão intracraniana, com cefaleia, náuseas, vômitos, confusão mental e coma. A confirmação diagnóstica baseia-se, principalmente, na análise do líquido cefalorraquidiano (LCR) e exames de imagem[13]. O primeiro exame a ser realizado deve ser tomografia computadorizada (TC) ou ressonância magnética (RM) com contraste. Os achados mais comuns são: hidrocefalia, espessamento meníngeo basal e infartos do parênquima cerebral[12].

Na análise do LCR (não realizada), observa-se pleocitose, leucocitose com predomínio linfocitário, proteínas elevadas e glicose baixa. A pesquisa do BAAR é positiva em 5-20% dos casos. Já a cultura é positiva em metade dos casos[14,15]. Atualmente, a técnica de PCR é um dos principais métodos para detecção da meningoencefalite tuberculosa[13]. Assim, o diagnóstico é realizado pela avaliação clínico-radiológica associada à baciloscopia, cultura de escarro e testes de biologia molecular quando possível. O diagnóstico diferencial deve ser feito com infecções bacterianas, fúngicas ou virais do SNC, bem como outras causas de meningite. O diagnóstico radiológico diferencial inclui criptococose, sarcoidose, linfomas, metástases e encefalite por citomegalovírus[12].

Como tratamento da TB menigoencefálica em crianças <10 anos de idade, é recomendado atualmente pelo MS o esquema 2RHZ/10RH. Esse tratamento é dividido em fases intensiva e de manutenção, e os esquemas preconizados pelo manual de 2011 e 2019 diferem somente pela duração da fase de manutenção (Tabela 1). Assim, no caso apresentado, o lactente foi tratado com o esquema 2RHZ/7RH (totalizando 9 meses) devido ao manual vigente em 2017[16,17]. Na fase intensiva, há a associação de corticosteroides, para atenuar a resposta inflamatória ao antígeno e auxiliar no tratamento das complicações[15]. As principais reações adversas, apesar de raras na criança, devem ser informadas à família. Além disso, deve-se orientar sobre o seguimento clínico.

Tabela 1. Comparação entre os tratamentos propostos pelos manuais de 2011 e 2019 do MS.

Fase	MS 2011 (Esquema 2RHZ/7RH)	MS 2019 (Esquema 2RHZ/10RH)
Intensiva	2 meses de RHZ + prednisona ou dexametasona EV	2 meses de RHZ + prednisona ou dexametasona EV
Manutenção	7 meses de RH	10 meses de RH

Legenda: R = Rifampicina; H = Isoniazida; Z = Pirazinamida. Doses: rifampicina (10-20mg/kg/dia), isoniazida (7-15mg/kg/dia), pirazinamida (30-40mg/kg/dia), prednisona (1-2mg/kg/dia), dexametasona (0,3-0,4mg/kg/dia).

A hepatotoxicidade é um evento adverso frequente em formas graves de TB, sendo recomendado realizar prova de função hepática antes de iniciar o tratamento, com monitoração periódica (a cada 3-7 dias). Se houver elevação ≥5 vezes o limite superior da normalidade (LSN) em pacientes assintomáticos, ou 3 vezes o LSN com sintomas dispépticos, ou presença de icterícia, deve-se suspender o tratamento. A reintrodução dos medicamentos deverá ser feita gradualmente, após avaliação da função hepática, da seguinte forma: RE, seguidos de H e por último a Z [12]. Outras preocupações são as sequelas neurológicas, como déficits motores, retardo do desenvolvimento ou demência, síndromes convulsivas e hidrocefalia[15].

Quanto mais precocemente o tratamento medicamentoso e a fisioterapia forem instituídos, melhor a evolução e recuperação do paciente. Na TB pulmonar, vários fatores podem influenciar a evolução clínica: idade, presença de tuberculose extra-meníngea, vacinação com BCG, alterações liquóricas, hipertensão intracraniana, alteração do nível de consciência, déficits neurológicos, tipo de esquema de tratamento utilizado, uso de corticosteroides e outras comorbidades[12,15].

Por fim, durante o tratamento, o seguimento clínico deve ser mensal e multidisciplinar, acompanhado de exame bacteriológico quando possível. Na criança, é importante lembrar o ajuste de doses do esquema terapêutico de acordo com o ganho de peso. O controle radiológico deve ser realizado no segundo mês de tratamento (caso a evolução seja favorável) ou no primeiro mês (caso a evolução seja desfavorável), bem como ao término do tratamento. A melhora clínica e radiológica são os principais critérios para avaliação de cura[12].

CONCLUSÃO

A TB miliar constitui apresentação grave da doença na infância, com risco de acometimento meníngeo por disseminação hematogênica. Em caso de acometimento neurológico, o tratamento geralmente requer tempo de internação e tratamento prolongados, com acompanhamento multidisciplinar. Ressalta-se que a investigação do acometimento do SNC deve sempre ser considerada no momento do diagnóstico, sobretudo no Brasil, onde existe uma alta prevalência de TB. Portanto, é essencial o diagnóstico e tratamento precoces, bem como ações de prevenção, a fim de reduzir a ocorrência de formas graves e a morbimortalidade das crianças acometidas.

AGRADECIMENTOS

Agradecemos ao grupo de pesquisa "Qualidade de Vida e Epidemiologia" da Universidade Federal de São João Del Rei (UFSJ) - Campus Dom Bosco, orientado pela Profª. Drª. Jacqueline Domingues Tibúrcio e com colaboração da Profª. Márcia Reimol de Andrade.

REFERÊNCIAS

1. Ministério da Saúde (BR). Secretaria de Vigilância em Saúde. Departamento de Vigilância das Doenças Transmissíveis. Brasil livre da tuberculose: plano nacional pelo fim da tuberculose como problema de saúde pública. Brasília (DF): Ministério da Saúde; 2017.
2. World Health Organization (WHO). Global tuberculosis report 2019 [Internet]. Geneva: WHO; 2019; [acesso em 2020 Jun 10]. Disponível em: https://www.who.int/tb/publications/global_report/en/
3. Conselho Federal de Medicina (CFM). Brasil é o 20º país com maior incidência de tuberculose e enfrenta desafios [Internet]. Brasília: Portal CFM; 2017; [acesso em 2018 Jul 20]. Disponível em: https://portal.cfm.org.br/index.php?option=com_content&view=article&id=26873:2017-04-20-18-02-48&catid=3
4. Xavier CC, Carvalho LFA, Abrantes MM, Melo RP. Neurotuberculose na infância. Rev Med Minas Gerais. 2003;13(3):211-4.
5. Ministério da Saúde (BR). Secretaria de Vigilância em Saúde. Departamento de Vigilância das Doenças Transmissíveis. Panorama da tuberculose no Brasil: a mortalidade em números. Brasília (DF): Ministério da Saúde; 2016.
6. Gusmão Filho FAR, Marques HHS, Dias MJ, Ramos RTS. Tuberculose do sistema nervoso central em crianças: apresentação clínica e laboratorial. Arq Neuro-Psiquiatr. 2001 Mar;59(1):71-6.
7. Schmidt CM, Queiroz A, Cardoso CAA. Utilização de biomarcadores na tuberculose pediátrica. Resid Pediatr. 2017;7(Supl 1):S32-S7. DOI: https://doi.org/10.25060/residpediatr-2017.v7s1-08
8. March MFBP, Aurílio RB. Diagnóstico laboratorial da tuberculose na infância. Resid Pediatr. 2017;7(Supl 1):S27-S31. DOI: https://doi.org/10.25060/residpediatr-2017.v7s1-07
9. Starke JR. Childhood tuberculosis in 2017: where do we go from here? Resid Pediatr. 2017;7(Supl 1):S3-S6.
10. Carvalho ACC, Cardoso CAA, Martire TM, Migliori GB, Sant'Anna CC, et al. Aspectos epidemiológicos, manifestações clinicas e prevenção da tuberculose pediátrica sob a perspectiva da Estratégia End TB. J Bras Pneumol. 2018;44(2):134-44.
11. Newton RW. Tuberculous meningitis. Arch Dis Child 1994; 70: 364-366.
12. Brasil. Ministério da Saúde. Secretaria de Vigilância em Saúde. Departamento de Vigilância Epidemiológica. Manual de recomendações para o controle da tuberculose no Brasil [Online]. 2ª ed. Brasília: 2019. [acesso 2020 Jun 10] Disponível em: HYPERLINK "https://bvsms.saude.gov.br/bvs/publicacoes/manual_recomendacoes_controle_tuberculose_brasil_2_ed.pdf" https://bvsms.saude.gov.br/bvs/publicacoes/manual_recomendacoes_controle_tuberculose_brasil_2_ed.pdf
13. Canoa APG, Romanelib MTN, Pereirac RM, Tresoldic AT. Tuberculose em pacientes pediátricos: como tem sido feito o diagnóstico? Rev. paul. pediatr. 2017; 35(2): 165-70.
14. Conde MB, Melo FA, Marques AMC, Cardoso NC, Pinheiro VGF, Dalcin PTR, et.al. Diretrizes para Tuberculose da Sociedade Brasileira de Pneumologia e Tisiologia. J. bras. pneumol. 2009; 35(10).
15. Canoa APG, Romanelib MTN, Pereirac RM, Tresoldic AT. Tuberculose em pacientes pediátricos: como tem sido feito o diagnóstico? Rev. paul. pediatr. 2017; 35(2): 165-70.
16. Gusmão FAR, Marques HHS, Dias MJM, Ramos SRTS. Tuberculose do sistema nervoso central em crianças: tratamento e evolução. Arq. Neurop. 2001; 59(1): 77-82.
17. Brasil. Ministério da Saúde. Secretaria de Vigilância em Saúde. Departamento de Vigilância Epidemiológica. Manual de Recomendações Para o Controle da Tuberculose no Brasil [Online]. Brasília: 2011 [acesso 2020 Jun 10]. Disponível em: http://bvsms.saude.gov.br/bvs/publicacoes/manual_recomendacoes_controle_tuberculose_brasil.pdf