Residência RP Pediátrica
Publicação Oficial da Sociedade Brasileira de Pediatria
ISSN-Online: 2236-6814

Data de Submissão: 27/04/2020
Data de Aprovação: 14/06/2020

RELATO DE CASO

Pneumonia com empiema: complicação rara após picada de ouriço-do-mar

Pneumonia with empyema: rare complication after sea urchin injury

Maria Maria Mendes[1], Ana Teresa Teixeira[1], Pedro Sampaio Nunes[1], Helena Cristina Loureiro[1]

Palavras-chave:
Pneumonia, Estafilocócica, Derrame Pleural, Mordidas e Picadas.

Resumo

Pneumonias estafilocócicas são raras, especialmente em crianças imunocompetentes.[1] Elas podem ocorrer como complicação secundária a infecções teciduais com disseminação hematogênica. Picadas de ouriço-do-mar podem causar reações locais, granulomas e, raramente, doença sistêmica.[2,3,4] O presente relato descreve o caso de um adolescente de 16 anos de idade com febre há quatro dias e dor torácica esquerda, encaminhado por conta de uma picada de ouriço-do-mar ocorrida cinco dias antes da internação. O paciente apresentava sons pulmonares reduzidos e crepitação na porção inferior do hemotórax esquerdo ao exame físico. Radiografia do tórax identificou derrame pleural. Exames de sangue identificaram leucocitose, neutrofilia e níveis elevados de proteína C-reativa. O paciente foi diagnosticado com empiema após a realização de uma toracocentese. A seguir foram identificados sinais inflamatórios com flutuação no calcanhar direito e drenagem purulenta. Suspeita de etiologia estafilocócica levou à introdução de tratamento com flucloxacilina. As suspeitas foram confirmadas com o isolamento de *Staphylococcus* aureus no líquido pleural e em material de abscesso. Após antibioticoterapia o paciente evoluiu bem clínica e radiologicamente. No presente relato de caso, gostaríamos de chamar a atenção para a possibilidade de disseminação hematogênica de um microrganismo após infecção de pele local, mesmo em indivíduos imunocompetentes.

Keywords:
pneumonia, *Staphylococcal*, pleural effusion, bites and stings.

Abstract

Staphylococcal pneumonias are rare, especially in immunocompetent children. They can represent a complication of tissue infection with hematogeneous dissemination. Sea urchin injuries can result in local reactions, granulomas and, unfrequently, systemic disease. We describe the case of a 16-year-old boy with a four-day fever and left-sided chest pain, with referral to a sea urchin injury five days before admission. Physical examination revealed diminished pulmonary sounds and crackles in the left lower hemithorax. The chest radiograph showed a pleural effusion. Blood tests showed leukocytosis, neutrophilia, and an elevated C-reactive protein. Empyema was diagnosed after performing a thoracentesis. Subsequently he initiated inflammatory signs with fluctuation on his right heel, with purulent drainage. Suspecting on a staphylococcal etiology, he was treated with flucloxacillin, a suspicion that was confirmed by the isolation of *Staphylococcus aureus* in pleural liquid and abscess material. After antibiotic treatment was established, there was a favorable clinical and radiological evolution. With this case report, we would like to draw attention to the possibility of hematogenous dissemination of a microorganism after local skin infection, even in immunocompetent individuals.

[1] Hospital Professor Doutor Fernando Fonseca, EPE, Pediatria - Amadora - Lisboa - Portugal.

Endereço para correspondência:
Maria Maria Mendes.
Hospital Professor Doutor Fernando Fonseca. IC19, 2720-276 Amadora, Portugal. E-mail: mariamariadamendes@gmail.com

Este trabalho está licenciado sob uma Creative Commons Attribution 4.0 International License.

INTRODUÇÃO

Os ouriços-do-mar pertencem ao filo dos equinodermos e são encontrados por todo o mundo exclusivamente em corpos de água salgada[1]. Seus espinhos protetores circunferenciais podem causar lesões penetrantes que produzem infecções de pele e de partes moles. Espinhos não venenosos podem causar dor local, sangramento, eritema, edema, mialgia, dor e coloração temporária azul-escuro, enquanto as lesões relacionadas à presença de toxinas nos espinhos podem causar resposta sistêmica, manifestada por parestesia, hipotensão, paralisia e sofrimento respiratório[1]. A principal recomendação terapêutica é a pronta remoção dos espinhos para evitar complicações tardias, como infecção e formação de granulomas de corpo estranho[2]. Infecções de pele e partes moles apresentam um amplo espectro de manifestações, que podem incluir celulite discreta local, fasciíte necrosante, sinovite e artrite séptica[3-5]. Bacteremia pode estar associada a complicações focais ou sistêmicas, que incluem osteomielite, artrite, endocardite, pneumonia, empiema pleural, pericardite, abscessos de partes moles, músculos ou viscerais e tromboflebite séptica de pequenos e grandes vasos[6]. Embora incomum, casos de pneumonia eosinofílica já foram relatados[1].

Até a presente data, não havia descrições de casos de picada de ouriço-do-mar que tenham causado pneumonia bacteriana.

METODOLOGIA

As informações foram colhidas a partir de meios digitais e registros em papel.

RELATO DE CASO

O paciente é um adolescente de 16 anos de idade, nascido e com domicílio em Lisboa, Portugal. Seu histórico clínico é irrelevante, com a exceção de ocorrência de doença celíaca, com seguimento ambulatorial em unidade de gastroenterologia pediátrica e prescrição de dieta sem glúten. Segundo o programa de imunização português, o paciente estava com a vacinação em dia, incluindo a vacina pneumocócica conjugada. Trata-se de um estudante do ensino médio com bom desempenho acadêmico que tinha o surfe como hobby.

Três dias antes da internação, o paciente se queixava de febre (39ºC) e dor no hemitórax direito. Ele relatou uma picada de ouriço-do-mar no calcanhar direito, ocorrida cinco dias antes da internação, enquanto surfava na praia de Ericeira. O jovem procedeu com a remoção do espinho e a limpeza da ferida ao chegar em casa, logo após o incidente, relatando apenas um leve desconforto. O exame físico realizado à internação identificou sons respiratórios reduzidos e crepitação na porção inferior do hemitórax esquerdo e eritema discreto no calcanhar. Exames de sangue identificaram leucocitose (15 600 x 10^6 u/L, N 78,8%) e níveis elevados de proteína C-reativa (39,2 mg/dL). Radiografias do tórax exibiram sinais compatíveis com derrame pleural no pulmão esquerdo (Figura 1). O paciente foi internado na unidade de terapia intensiva pediátrica.

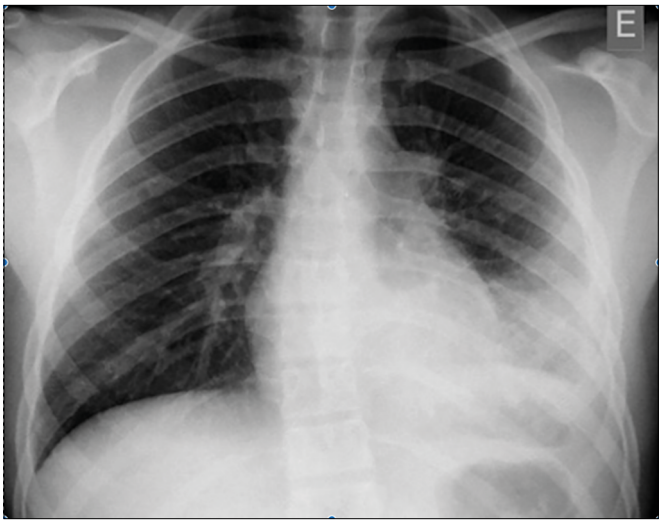

Figura 1. Radiografia exibindo derrame pleural esquerda.

Radiografias e imagens de tomografia computadorizada do tórax mostraram derrame pleural bilateral loculado, mais pronunciado no pulmão esquerdo, medindo 4 cm, juntamente com áreas de consolidação nos lobos inferior e médio do pulmão esquerdo e segmentos basais do lobo inferior do pulmão direito**.**

Toracocentese no hemitórax esquerdo realizada um dia após a internação revelou fluido pleural purulento com pH 6,9, proteínas 4,6 g/dL, glicose < 1 mg/dL, DHL 1372mg/dL, celularidade 2784/mL, neutrófilos: 93,8%, lactato 10. Foi iniciado tratamento com penicilina e azitromicina.

O quadro clínico e analítico do paciente se agravou 48 horas após a internação, com febre e elevação de marcadores inflamatórios. O paciente também se queixou de edema, eritema e dor no calcanhar direito. Ultrassonografia identificou vários pequenos abscessos cutâneos e subcutâneos. Foi realizada drenagem e material purulento foi colhido para estudos microbiológicos. Com a suspeita de infecção estafilocócica, os antibióticos foram trocados para flucloxacilina e clindamicina. As culturas de líquido pleural e material purulento colhido no calcanhar resultaram em *s. aureus* sensível a meticilina. As culturas sanguíneas foram negativas.

A melhora clínica foi gradual, embora a febre ainda persistisse.

No sexto dia após a internação, foram realizados cirurgia torácica vídeo-assistida (CTVA) e desbridamento cirúrgico da loculação pleural. Dois catéteres torácicos foram posicionados no hemitórax esquerdo (nas posições apical e posterior) e deixados no local por seis dias. O paciente necessitou de oxigênio suplementar e permaneceu febril até o nono dia.

No 13º dia, o paciente voltou a apresentar febre e as radiografias do tórax mostraram uma imagem circular, compatível com abscesso pulmonar. Contudo, a suspeita não foi confirmada em estudos subsequentes (ultrassonografia e radiografias seriadas do tórax). Após discussão com a equipe de cirurgia, foi adotada uma abordagem conservadora, com tratamento antibiótico endovenoso prolongado com gentamicina e

clindamicina. O paciente ficou afebril a partir do 16º dia. Houve melhora gradual em termos clínicos e radiológicos, culminando com a alta do paciente após 30 dias, com a continuação do tratamento com duas semanas de ciprofloxacina em casa.

O paciente foi mantido em seguimento ambulatorial e permaneceu assintomático, com radiografias de tórax normais no decorrer do ano seguinte à alta. Não houve outros episódios significativos de infecção após a alta. Estudos para excluir imunodeficiências (primárias e secundárias) foram realizados e incluíram exames negativos para anticorpos anti-HIV, resposta normal a antígenos vacinais e imunoglobulinas séricas e populações de linfócitos igualmente normais.

DISCUSSÃO

Com sintomas de febre e dor torácica direita e redução dos sons pulmonares e crepitação na porção inferior do hemitórax esquerdo ao exame físico, a primeira hipótese diagnóstica foi pneumonia complicada com derrame pleural, corroborada pelos achados de imagem e exames de sangue (elevação de parâmetros inflamatórios e derrame pleural identificado na radiografia de tórax). Infecções do trato respiratório ocorrem mais frequentemente nos meses de frio, sendo causadas mais comumente por *streptococcus pneumoniae* e *haemophilus influenzae*. Embora uma etiologia estafilocócica em um adolescente saudável de 16 anos de idade seja extremamente rara, a referência à picada de ouriço-do-mar previamente ao início dos sintomas e a exuberante infecção local geraram suspeitas em torno desse diagnóstico. Lesões envolvendo ouriços-do-mar geralmente causam infecção local discreta ou celulite, mas raramente levam a bacteremia. No presente caso, foi isolada cepa de *s. aureus* sensível a meticilina no material purulento colhido no calcanhar, idêntica à cepa observada no líquido pleural, levantando suspeitas de disseminação hematogênica após a picada de ouriço-do-mar, resultando não apenas em infecção de partes moles, mas pneumonia complicada com empiema.

Durante nossa pesquisa, não identificamos descrições de pneumonias bacterianas secundárias a picada de ouriço-do-mar. No presente caso, caso tivesse sido feita a remoção adequada e atempada dos espinhos, provavelmente as complicações relatadas teriam sido evitadas.

CONCLUSÃO

Pneumonias estafilocócicas são incomuns, especialmente em crianças imunocompetentes. Infecções de pele e partes moles são síndromes infecciosas comuns que podem ser causadas por um grande número de microrganismos, podendo levar a uma ampla gama de manifestações, das quais a mais frequente é o aparecimento de celulite local e granulomas. Bacteremia e focalização podem ocorrer em sítio distal específico, como os pulmões. Picadas de ouriço-do-mar já foram associadas a reações inflamatórias locais, sinovite por corpo estranho, artrite séptica e, mais raramente, a pneumonia eosinofílica, mas não há relatos com descrição de pneumonia bacteriana.

levantamento do histórico clínico e exame físico detalhado foram de grande valia no presente caso, assim como as culturas de líquido pleural e material purulento colhido no calcanhar.

Complicações sistêmicas em pacientes imunocompetentes não são comuns, portanto foi importante descartar doenças ligadas a imunodeficiência.

REFERÊNCIAS

1. Schwartz Z, Cohen M, Shari RR. Lipner. Sea urchin injuries: a review and clinical approach algorithm. J Dermatolog Treat. 2021 Mar;32(2):150-6
2. Haddad Junior V. Observation of initial clinical manifestations and repercussions from the treatment of 314 human injuries caused by black sea urchins (Echinometra lucunter) on the southeastern Brazilian coast. Rev Soc Bras Med Trop. 2012 Mai/Jun;45(3):390-2.
3. Finkelstein R, Oren I. Soft tissue infections caused by marine bacterial pathogens: epidemiology, diagnosis, and management. Curr Infect Dis Rep. 2011 Out;13(5):470-7.
4. Kucewicz A, Miller MA. Eosinophilic pneumonia associated with foot injury from a sea urchin. Am J Emerg Med. 2007 Set;25(7):862.e5-e6.
5. Diaz JH. Skin and soft tissue infections following marine injuries and exposures in travelers. J Travel Med. 2014 Mai/Jun;21(3):207-13.
6. American Academy of Pediatrics (AAP). Committee on Infectious Diseases. Red book: report of the Committee on Infectious Diseases. 31st ed. Elk Grove Village: AAP; 2018.