Residência RP Pediátrica
Publicação Oficial da Sociedade Brasileira de Pediatria
ISSN-Online: 2236-6814

Data de Submissão: 28/05/2020
Data de Aprovação: 05/06/2020

RELATO DE CASO

Osteoporose e comprometimento laríngeo secundários à artrite idiopática juvenil: relato de caso

Osteoporosis and laryngeal involvement secondary to juvenile idiopathic arthritis: case report

Rayana Camille Leichtweis de Oliveira[1], Angélica Luciana Nau[1], Rafaela Rossi Assmann[1], Marcia Bandeira[2]

Palavras-chave:
artrite juvenil,
osteoporose,
cartilagem aritenoide.

Resumo

Objetivo: Artrite idiopática juvenil (AIJ) é uma condição sistêmica inflamatória e a doença reumatológica crônica mais comum na infância. Dentre as complicações da AIJ, os pacientes podem evoluir com osteoporose, devido ao tratamento com glicocorticoides ou pela evolução da doença. Outra rara complicação é o acometimento da cartilagem laríngea, que pode se manifestar por estridor ou mesmo insuficiência respiratória. O objetivo deste relato é apresentar o caso de um paciente com AIJ que evoluiu com osteoporose e manifestações laríngeas. **Relato de Caso:** Feminino, 15 anos, diagnóstico de AIJ sistêmica há 12 anos com tratamento irregular, evoluindo com doença grave, limitante e de difícil controle. Apresentou quadro de estridor e dispneia, e à investigação com laringoscopia havia comprometimento da articulação cricoaritenoide com necessidade de traqueostomia. Diagnosticada também com osteoporose e coxartrose bilateral, com necessidade de artroplastia total de quadril bilateral.

Keywords:
arthritis,
juvenile,
osteoporosis,
arytenoid cartilage.

Abstract

Objective: Juvenile idiopathic arthritis (JIA) is a systemic inflammatory condition and the most common chronic rheumatological disease in childhood. Among complications, patients may have osteoporosis induced by treatment with glucocorticoids or the evolution of the disease. Another rare complication is the involvement of laryngeal cartilage, which may present with stridor or respiratory failure. The purpose of this report is to present a case of JIA with osteoporosis and laryngeal manifestations. **Case Report:** Female, 15 years old, diagnosed with JIA 12 years ago with irregular treatment that evolved with severe and limiting disease. The patient had stridor and dyspnoea. Laryngoscopy showed involvement of arytenoid cartilage requiring tracheostomy. In addition, the patient was diagnosed with osteoporosis and bilateral coxarthrosis, requiring bilateral total hip arthroplasty.

[1] Hospital Pequeno Príncipe, Pediatria - Curitiba - Paraná - Brasil.
[2] Hospital Pequeno Príncipe, Reumatologia Pediátrica - Curitiba - Paraná - Brasil.

Endereço para correspondência:
Rayana Camille Leichtweis de Oliveira.
Hospital Pequeno Príncipe. Rua Desembargador Motta, nº 1070, Água Verde, Curitiba, PR, Brasil. CEP: 80250-060. E-mail: rayleichtweis@gmail.com

DOI: 10.25060/residpediatr-2022.v12n2-317

Este trabalho está licenciado sob uma Creative Commons Attribution 4.0 International License.

INTRODUÇÃO

Artrite idiopática juvenil (AIJ) representa um grupo heterogêneo de doenças autoimunes caracterizadas por artrite crônica e manifestações sistêmicas, sendo a doença reumática mais comum na infância[1,2]. Pode ser classificada em sete subtipos: AIJ oligoarticular, poliarticular soropositiva, poliarticular soronegativa, sistêmica, artrite relacionada à entesite, artrite juvenil psoriática e indiferenciada. A AIJ sistêmica manifesta-se com artrite persistente e febre intermitente por, no mínimo, duas semanas, associadas à *rash* cutâneo, linfonodomegalia generalizada, hepatoesplenomegalia e/ou serosite[3].

Devido à atividade de doença e ao tratamento que envolve o uso de glicocorticoides, os pacientes podem evoluir com osteoporose[4-6]. O diagnóstico e investigação da osteoporose incluem história de fraturas em ossos longos ou vértebras, densidade mineral óssea baixa e exames laboratoriais marcadores de formação e reabsorção óssea[5]. Exames de imagem, como a radiografia, têm relevância na avaliação da morfologia vertebral, porém a perda da altura dos corpos vertebrais é um achado tardio[7]. Na infância, o diagnóstico de osteoporose é um desafio, pois, usualmente, o exame físico é normal, apesar de alguns pacientes apresentarem dor, alterações de mobilidade articular, deformidades da coluna vertebral e/ou do tórax, ou ainda, baixa estatura[8].

O comprometimento laríngeo, embora raro, pode estar presente na AIJ. Uma das regiões mais envolvidas é a cartilagem cricoaritenoide, importante para a respiração e fonação, cujo comprometimento pode se manifestar com rouquidão, sensação de *globus* faríngeo, dificuldade na fala e na deglutição[1]. Na criança, o acometimento desta cartilagem pode ser ainda mais grave, manifestando-se com estridor e dispneia, e, embora raro, pode ser uma condição ameaçadora à vida[9].

O objetivo deste trabalho é descrever o caso de uma paciente que evoluiu com osteoporose secundária à atividade e tratamento da AIJ, além de grave acometimento da cartilagem cricoaritenóide.

RELATO DE CASO

Paciente feminina, 15 anos, com diagnóstico de AIJ sistêmica aos 3 anos de idade, quando apresentou quadro de derrame pericárdico com tamponamento cardíaco e líquido com características inflamatórias associado à história de artrites prévias. Permaneceu em acompanhamento irregular até os 6 anos de idade, em uso de corticoterapia (prednisolona 1mg/kg/dia), e quando iniciou o seguimento em nosso serviço, apresentava doença grave e limitante, com importante quadro articular, dificuldade de deambulação, pé equino, dismetria de membros inferiores, luxação de quadril, com diagnóstico posterior de osteopenia em coluna vertebral, mãos, punhos, tornozelos, joelhos e pés, além de coxartrose bilateral.

Paciente novamente manteve acompanhamento irregular, não retornando às consultas por um ano, quando apresentou quadro de dor óssea em coluna toracolombar, associado à dificuldade de deambulação, inapetência e febre. A investigação com ressonância nuclear magnética de coluna revelou fraturas vertebrais, e a hipótese de processo mieloproliferativo foi afastada após realização de aspirado de medula óssea e biópsia de corpo vertebral lombar, ambas normais. Foi realizado densitometria óssea (Tabela 1), com diagnóstico de baixa massa óssea lombar - osteoporose secundária à atividade e tratamento da doença. Em seguida, foi iniciado tratamento com carbonato de cálcio, colecalciferol e alendronato de sódio, sendo o último substituído por pamidronato endovenoso após 1 ano de uso, uma vez que a paciente mantinha importante dor em membro inferior direito com distrofia muscular, deformidade torácica, limitação em punhos, cotovelos, quadril e joelhos.

Na evolução, paciente apresentou estridor inspiratório ao dormir e dispneia. Foi realizada laringoscopia, que evidenciou material esbranquiçado ocluindo a laringe com comprometimento da articulação cricoaritenoide. À histopatologia, foi interpretado como *pannus* sinovial e a paciente necessitou de traqueostomia. Em razão da coxartrose bilateral, com sintomas graves, foi realizada também artroplastia total de quadril bilateral (Figura 1).

Densitometria óssea (31/03/2015) indicando baixa massa óssea em coluna lombar e massa óssea normal em corpo total.

Tabela 1. Densitometria óssea.

Exame incidência	Massa óssea g/cm²	Desvio padrão Z-score	Valores de referência
Coluna lombar	0,561	-2,9	Z-*score* até -2,0
Corpo total	0,890	-1,1	Z-*score* até -2,0

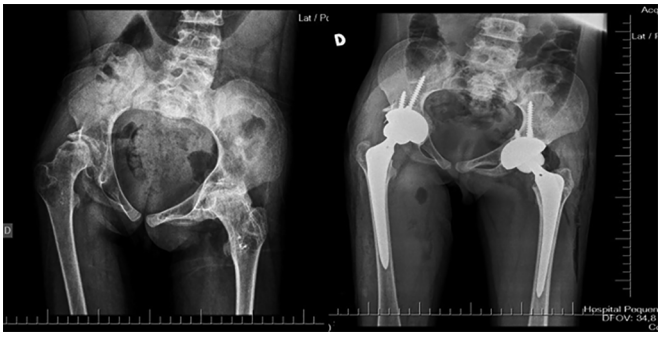

Figura 1. Radiografia da pelve e das articulações coxofemorais, antes e após artroplastia total de quadril bilateral. Na primeira imagem são observados: redução da textura óssea; redução do espaço articular coxofemoral bilateral; báscula da pelve; deformidades das cabeças femorais com irregularidade dos contornos.

DISCUSSÃO

A AIJ é uma doença de espectro clinico variável com início do quadro antes dos 16 anos de idade e presença de artrite (inflamação sinovial com espessamento do revestimento e acúmulo de liquido sinovial)[2]. Tanto a evolução como o tratamento podem levar a complicações. A osteoporose é caracterizada por perda de massa óssea e deterioração de sua microarquitetura que predispõe e aumenta o risco de fraturas[4].

Na pediatria, as causas secundárias de osteoporose são mais frequentes, destacando-se a osteoporose causada por uso de glicocorticoides, além de doenças sistêmicas inflamatórias, como AIJ, desordens endocrinológicas e doenças neoplásicas[6,10]. No presente caso, a paciente apresentava AIJ sistêmica com 9 anos de evolução, grave comprometimento de múltiplas articulações e osteoporose secundária à atividade e tratamento inadequado da doença. Iniciou tratamento de osteoporose com cálcio, vitamina D e alendronato via oral que, após um ano de uso, foi substituído por pamidronato de uso endovenoso intermitente. Os bifosfonatos, como o alendronato e o pamidronato, são análogos sintéticos do pirofosfato, um inibidor natural da reabsorção óssea. São conhecidos por aumentar a resistência óssea e diminuir a atividade e duração dos osteoclastos, garantindo uma melhoria quantitativa no tecido[10,11].

Nas primeiras duas décadas de vida, a avaliação da massa óssea é prejudicada pelas alterações fisiológicas que ocorrem na estrutura óssea desta faixa etária. A absorciometria de duplo feixe de raios-X (DXA) é influenciada pelo tamanho dos ossos[12], de forma que crianças menores parecem ter baixa densidade mineral óssea. A estimativa do conteúdo mineral ósseo (CMO) do corpo total, também mensurado pela densitometria, é mais sensível para avaliar longitudinalmente a aquisição de tecido ósseo por esse grupo de pacientes[13]. Outra dificuldade é a comparação dos valores obtidos com a média de adultos jovens (T *score*), que resulta em diagnóstico de baixa massa óssea. Assim, segundo a *International Society for Children Densitometry*[14], *a* osteoporose é definida pela ocorrência de uma ou mais fraturas vertebrais por compressão na ausência de doença local ou trauma de alta energia ou na presença de baixa densidade mineral óssea para a idade e história significativa de fratura. Lembrando ainda que o diagnóstico de osteoporose em crianças e adolescentes não deve ser baseado, exclusivamente, pela densitometria óssea[14].

Doenças autoimunes podem acometer diversas partes das vias aéreas superiores, devido à sua complexidade estrutural[1]. A articulação cricoaritenoide é multiaxial, permitindo a movimentação das cartilagens aritenoide e cricoide durante a fonação e respiração[15]. No adulto com artrite reumatoide, por exemplo, a cartilagem cricoaritenoide pode estar clinicamente comprometida em 17-54% dos casos, mas as manifestações são mais brandas, sendo incomum a insuficiência respiratória[15]. Na faixa etária pediátrica, por outro lado, a cricoaritenoidite é uma condição rara e podendo ser ameaçadora à vida. Esta condição já foi descrita como manifestação isolada de exacerbação da AIJ e é mais comum em pacientes com AIJ sistêmica, como no caso apresentado, embora existam alguns poucos relatos em pacientes com AIJ oligoarticular[1].

Os sintomas da cricoaritenoidite são sensação de pressão na garganta que piora com a deglutição, rouquidão, odinofagia, dor ao falar e tossir, dor irradiada às orelhas, dispneia e estridor[9,15]. Estes sintomas podem levar ao diagnóstico errôneo de crupe, doença comum na faixa etária pediátrica e que cursa com estridor e insuficiência respiratória. Ambas as condições apresentam boa resposta à terapia medicamentosa com corticosteroides, o que pode perpetuar o erro diagnóstico. Em casos mais graves, pode ser necessário realização de traqueostomia ou intubação precoces[9]. O diagnóstico definitivo é feito por laringoscopia, que, em adultos, revela edema e hiperemia de aritenoide, cordas vocais edemaciadas com mobilidade variável e imobilidade e frouxidão da cartilagem aritenoide à palpação. Na fase crônica, os achados laringoscópicos incluem: espessamento da mucosa em torno da aritenoide, cartilagem aritenoide imóvel e estreitamento da fenda entre as cordas vocais[15].

O caso apresentado revela duas complicações da AIJ, com gravidades e prevalências distintas, porém que levam a limitações e diminuição da qualidade de vida, e que devem ser prontamente reconhecidas e corretamente manejadas em benefício do paciente.

REFERÊNCIAS

1. Abdel-Aziz M, Azab NA, Bassyouni IH, Hamdy G. Laryngeal involvement in juvenile idiopathic arthritis patients. Clin Rheumatol. 2011 Sep;30(9):1251-6.
2. Kindgren E, Fredirikson M, Ludvigsson J. Early feeding and risk of Juvenile idiopathic arthritis: a case control study in a prospective birth cohort. Pediatr Rheumatol Online J. 2017 May 26;15(1):46.
3. Barut K, Adrovic A, Sahin S, Kasapçopur O. Juvenile Idiopathic Arthritis. Balkan Med J. 2017 Mar; 34(2): 90–101.
4. Mantravadi M, DiMeglio L, Woerner S. Pediatric osteoporosis. Medscape, May 2016.
5. Hartman C, Hochberg Z, Shamir R. Osteoporosis in pediatrics. IMAJ 2003; 5: 509-515.
6. Hansen K, Kleker B, Safdar N, Bartels C. A systematic review and meta-analysis of glucocorticoid-induced osteoporosis in children. Seminars in arthristis and rheumatism, 2014, vol 44.
7. Rodd C et al. Incident Vertebral Fractures among Children with Rheumatic Disorders 12 Months Post-Glucocorticoid Initiation: A National Observational Study. Arthritis care & research 64.1 (2012): 122–131.
8. Costa H, Ribeiro M, Marques S, Castro H, Palhau L. Osteoporose pediátrica: revisão de aspectos diagnósticos e terapêuticos. Rev. SPMFR. Vol 18, n 2. 2009.
9. Masilamani K, Gandhi A. Cricoarytenoid arthritis presenting as croup. J R Soc Med. 2009 Nov 1; 102(11): 491–492.
10. Uziel Y, Eyal Z, Hashkes P. Osteoporosis in Children: Pediatric and Pediatric Rheumatology Perspective: a review. Pediatr Rheumatol Online J. 2009; 7: 16.
11. Pereira, RM et al. Diretrizes para prevenção e tratamento da osteoporose induzida por glicocorticoide. Rev. Bras. Reumatol. Vol 52. N 4. São Paulo, 2012.

12.Harrington J, Holmyard D, Silverman E, Sochett E, Grynpas M. Bone histomorphometric changes in children with rheumatic disorders on chronic glucocorticoids. Pediatr Rheumatol Online J, 2016.

13.Roth J, Bechtold S, Borte G, Dressler F, Girschick HJ, Borte M. Osteoporosis in juvenile idiopathic arthritis- a practical approach to diagnosis and therapy. Eur J Pediatr. 2007 Aug;166(8):775-84.

14.International Society for Clinical Densitometry. Official Positions of the International Society for Clinical Densitometry: Skeletal Health Assessment in Children From Infancy to Adolescence. 2019 ISCD Official Positions - Pediatric. Available at https://www.iscd.org/official-positions/2019-iscd--official-positions-pediatric/. 2019 May 28.

15.Futran ND, Sherris D, Norante JD. Cricoarytenoid arthritis in children. Otolaryngology - Head and Neck Surgery, 1991, 104(3): 366-370.