Residência RP Pediátrica
Publicação Oficial da Sociedade Brasileira de Pediatria
ISSN-Online: 2236-6814

Data de Submissão: 20/03/2020
Data de Aprovação: 14/06/2020

RELATO DE CASO

Múltiplas denominações para um fenótipo complexo: contribuição de dois casos clínicos para o reconhecimento da síndrome de deleção 22q11.2

Multiple terms for a complex phenotype: contribution of two clinical cases for the recognition of 22q11.2 deletion syndrome

Carlos Henrique Paiva Grangeiro[1], Juliana Cavalari Galdiano[2], Tatiana Mozer Joaquim[3], Juliana Alves Josahkian[4],Heloisa Marcelina da Cunha Palhares[5]

Palavras-chave:
síndrome de deleção 22q11, síndrome de DiGeorge, tetralogia de Fallot, cardiopatias congênitas.

Resumo

A microdeleção 22q11.2 é a síndrome de microdeleção mais comum em humanos, com frequência de 1:2.000-6.000 nascidos vivos. Suas principais manifestações clínicas estão associadas a falha na embriogênese dos derivados do 3° e do 4° arcos branquiais, resultando em cardiopatia congênita conotruncal, dismorfias craniofaciais (nariz com ponta bulbosa, malformações de orelha externa e fenda palatina posterior), alterações endocrinológicas e do sistema imune, além de distúrbios neurológicos e psiquiátricos. Pacientes com essa síndrome receberam diferentes denominações, tais como síndrome de DiGeorge e síndrome velocardiofacial, uma vez que o reconhecimento era baseado no fenótipo. Recentemente, técnicas moleculares e genômicas têm demonstrado que essa síndrome apresenta grande heterogeneidade fenotípica. Duas crianças com fenótipos bastante distintos dessa síndrome de microdeleção são descritas com intuito de revisar as manifestações clínicas mais comuns e destacar que a grande heterogeneidade clínica pode dificultar seu reconhecimento pelos pediatras.

Keywords:
22q11 deletion syndrome, DiGeorge syndrome, tetralogy of Fallot, heart defects, congenital.

Abstract

22q11.2 microdeletion is the most common microdeletion syndrome in humans and occurs with a frequency of 1 in 2,000-6,000 live births. Its main clinical features are associated with a failure to form derivatives of the third and fourth branchial arches during embryonic development. The phenotype includes heart outflow tract defects, craniofacial dysmorphisms (prominent and bulbous tip, external ears malformations, and posterior cleft palate) and endocrinological and immune system dysfunctions, as well as neurological and psychiatric disorders. Patients with this syndrome received different names, such as DiGeorge syndrome and velocardiofacial syndrome, since the recognition was based on the phenotype. Recently, molecular and genomic techniques have shown that this syndrome has great phenotypic heterogeneity. Two children with quite distinct phenotypes from this microdeletion syndrome are described in order to review the most common clinical manifestations and highlight that the great clinical heterogeneity can complicate its recognition by pediatricians.

[1] Hospital de Clínicas da Universidade Federal do Triângulo Mineiro/Médico geneticista, Unidade de Clínica Médica - Uberaba - MG - Brasil.
[2] Hospital de Clínicas da Universidade Federal do Triângulo Mineiro/Médica Residente de Endocrinologia pediátrica, Disciplina de Endocrinologia - Uberaba - MG - Brasil.
[3] Faculdade de Medicina de Ribeirão Preto da Universidade de São Paulo, Pós graduanda da Departamento de Genética da Faculdade de Medicina de Ribeirão Preto da Universidade de São Paulo - Ribeirão Preto - São Paulo - Brasil.
[4] Hospital Universitário de Santa Maria/Médica geneticista, Clínica Médica - Santa Maria - RS - Brasil.
[5] Hospital de Clínicas da Universidade Federal do Triângulo Mineiro/Endocrinologista Pediátrica, Disciplina de Endocrinologia - Uberaba - MG - Brasil.

Endereço para correspondência:
Carlos Henrique Paiva Grangeiro.
Hospital de Clínicas da Universidade Federal do Triângulo Mineiro. Av. Getúlio Guaritá, nº 130, Nossa Sra. da Abadia.
Uberaba - MG. Brasil. CEP: 38025-440. E-mail: ch_grangeiro@yahoo.com.br

Residência Pediátrica; 2022: Ahead of Print. DOI: 10.25060/residpediatr-2022.v12n2-285

Este trabalho está licenciado sob uma Creative Commons Attribution 4.0 International License.

INTRODUÇÃO

As síndromes genéticas podem apresentar diferentes etiologias, como as alterações cromossômicas, as condições monogênicas, a ação de teratógenos e, mais recentemente, o reconhecimento de síndromes envolvendo deleções (perdas) ou duplicações (ganhos) em regiões específicas do genoma. Essas alterações submicroscópicas são reconhecidas como a principal causa de malformações congênitas e deficiência intelectual e não são detectadas pelo exame citogenético convencional, já que esse tem poder de resolução entre 5-10 megabases (Mb). O desenvolvimento de técnicas citomoleculares, como a hibridação fluorescente *in situ* (FISH) e citogenômicas, como a hibridação genômica comparativa em microarranjos (*CGH-array*), possibilitaram o reconhecimento de novas síndromes. A técnica de FISH utiliza sondas específicas de DNA, marcadas com fluoróforos, para identificar regiões-alvo no genoma. Por conta disso, apresenta baixa sensibilidade, uma vez que é dependente do grau de suspeição para cada alteração. A técnica de *CGH-array*, por sua vez, faz uma varredura em todo o genoma e é capaz de detectar pequenas alteração não-equilibradas. Sendo assim, apresenta maior resolução e, portanto, maior sensibilidade. A técnica de *CGH-array* é considerada a ferramenta diagnóstica inicial para pacientes com atraso do desenvolvimento, deficiência intelectual e/ou transtorno do espectro autista associado a dismorfias craniofaciais[1-3].

A deleção recorrente de 1,5-3Mb no braço longo do cromossomo 22, mais especificamente na região 22q11.2, resulta na síndrome de microdeleção mais comum em humanos, com incidência de 1:2.000-6.000 nascidos vivos. Nessa síndrome, ocorre a deleção de aproximadamente 50 genes, sendo o gene *T-box proteína 1* (*TBX1*), considerado o mais importante, uma vez que a sua haploinsuficiência leva à falha da embriogênese envolvendo os derivados do 3˚ e do 4˚ arcos branquiais, resultando numa variedade de malformações que incluem as cardiopatias congênitas complexas, hipoplasia/agenesia de timo e/ou paratireoides, além de malformações palatinas e dismorfias craniofaciais[4-6].

Diversas denominações foram dadas a essa condição antes do advento das técnicas citogenômicas. Na década de 60, o endocrinologista pediátrico Ângelo DiGeorge descreveu crianças que apresentavam a tríade: hipocalcemia, cardiopatia congênita e imunodeficiência, criando o termo síndrome de DiGeorge. Atualmente, é reconhecido que entre 35-90% desses pacientes apresentam deleção na região 22q11.2. Na década de 70, o Dr. Robert Shprintzen utilizou o termo síndrome velocardiofacial (SVCF) para descrever pacientes que apresentavam fenda palatina posterior, alteração de linguagem marcada por voz anasalada, dificuldades de aprendizado e cardiopatia congênita associada a defeitos do septo ventricular. Cerca de 80-100% desses pacientes apresentam deleção da mesma região do cromossomo 22. Ainda na década de 70, no Japão, foi adotado o termo síndrome de anomalias faciais e conotruncais para diferenciar a cardiopatia de fluxo da SVCF, da cardiopatia conotruncal dessa "nova" síndrome. A partir da década de 90, ficou claro que todos esses termos se referiam a deleção 22q11.2 e que essas diferentes denominações estavam relacionadas com a grande heterogeneidade fenotípica associada a essa condição[7-10].

Descrevemos duas pacientes com manifestações clínicas bastante distintas da síndrome de microdeleção 22q11.2, com a finalidade de revisar seu fenótipo clínico e destacar que a heterogeneidade clínica ou fenotípica é responsável por diferentes denominações que podem dificultar o reconhecimento dessa condição pelo pediatra.

RELATO DE CASO

Paciente 1 (P1), gênero feminino, filha única de casal jovem e não consanguíneo e sem histórico familiar de síndromes genéticas reconhecidas. Sua mãe negou intercorrências pré-natais, uso de medicações, tabagismo ou etilismo durante a gestação. Nasceu de parto normal a termo (39 semanas), pequena para idade gestacional com P: 2.375g (-3 < z < -2); C: 46cm (-2 < z < 0); PC: 32cm (-2 < z < -1); Apgar: 8/10 e com descrição de cianose central que melhorou após suplementação de oxigênio. Após 2 semanas, em consulta com pediatra, foi observado que a lactente apresentava dispneia, taquicardia, cianose e sopro cardíaco, sendo então encaminhada para avaliação em hospital terciário.

Durante internamento no CTI pediátrico, realizou ecocardiograma que evidenciou tetralogia de Fallot associada à atresia de artéria pulmonar, além de comunicação interventricular subaórtica de 8,5mm, com *shunt* esquerda para direita, que associado a dismorfias craniofaciais sugeriram o diagnóstico de síndrome de DiGeorge e a solicitação de avaliação pela genética clínica. O exame dismorfológico evidenciou orelhas pequenas e baixo implantadas, fendas palpebrais encurtadas (blefarofimose), nariz proeminente com ponta bulbosa, fenda palatina posterior pequena e retrognatia (Figuras 1A e 1B). Dessa forma, foi considerado o diagnóstico de microdeleção 22q11.2 e solicitados exames complementares que incluíram avaliação da tireoide e paratireoide, detectando hipotireoidismo primário [TSH: 13,3mUI/L; T4L 1,18ng/dL; anticorpo antiperoxidase (TPO) e antitireoglobulina (TG) negativos] e hipoparatireoidismo com hipocalemia transitória [Ca^{2+}total: 8,37mg/dL (VR: 8,5-10,2mg/dL); Ca^{2+}iônico: 0,85 (VR: 1,1-1,35) e PTH: 14,80pg/mL (VR:15-65)], além de ultrassonografia de abdômen que observou hipoplasia renal bilateral. A técnica de hibridação fluorescente *in situ* (FISH) confirmou a hipótese clínica, com resultado 46,XX,ish del(22)(q11.2q11.2) (Figura 1C).

P1 foi submetida à cirurgia cardíaca paliativa pela técnica de Blalock-Taussig com 30 dias de vida, na qual foi observada hipoplasia tímica. Após 2 meses do procedimento inicial, foi observado taquipneia persistente com baixa saturação de O_2 e cianose. Foi diagnosticada

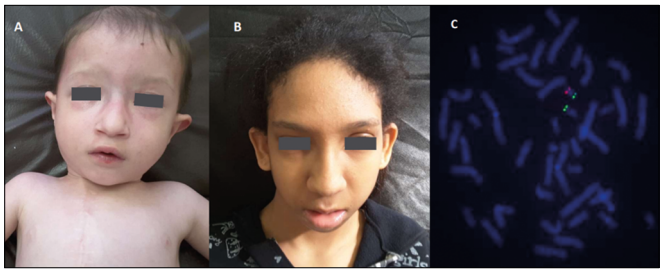

Figura 1. A e B. Demonstram as dismorfias craniofaciais de P1 e P2, respectivamente. Destaca-se o nariz proeminente. Com ponte nasal quadrada e ponta bulbosa e olhos "encapuzados" com tendência ao encurtamento da fenda palpebral (blefarofimose); C. Demonstra o resultado da técnica de hibridação fluorescente *in situ* (FISH) da paciente P1, utilizando sonda específica (Cytocell, LPU-004). Destaca-se, na metáfase analisada, a presença de dois sinais verdes (sondas controle em 22q13.3) e a presença de apenas um sinal vermelho que confirma a deleção na região 22q11.2.

com hiperfluxo nas artérias pulmonares, sendo indicado nova abordagem cirúrgica. Após segundo procedimento, evoluiu com melhora clínica e hemodinâmica, porém com manutenção do baixo ganho pôndero-estatural associada à incoordenação da deglutição, discreto atraso do desenvolvimento neuropsicomotor e infecções de vias aéreas superiores de repetição, mas sem alterações laboratoriais compatíveis com imunodeficiência.

Paciente 2 (P2), uma adolescente de 12 anos, encaminhada do ambulatório de neurologia infantil por história de atraso do desenvolvimento que evoluiu para deficiência intelectual leve à moderada, associada a distúrbio comportamental e dismorfias craniofaciais leves. Trata-se da filha mais velha de casal jovem e não consanguíneo, sem descrição de comorbidades no período pré e pós-natal. Mãe não recordava e nem mantinha registros dos dados antropométricos ao nascimento, porém descreveu atraso principalmente da linguagem, uma vez que a probanda só iniciou a formação de frases simples aos 3 anos de idade. Evoluiu com distúrbio comportamental caracterizado como transtorno de déficit de atenção e hiperatividade (TDAH) e mantinha seguimento na endocrinologia pediátrica por tireoidite autoimune com função tireoidiana normal [TSH: 3,91mUI/L; T4L: 1,45ng/dL; anti-TPO: 60,01UI/mL (VR: <35UI/mL) e anti-TG: 317,6UI/mL (VR: <116UI/mL)] e na hematologia por plaquetopenia crônica (plaquetas variando entre 60-90mil).

Durante a avaliação genético-clínica foi observado crânio braquicefálico, orelhas com hipoplasia de hélices bilateralmente, nariz proeminente com ponta nasal alargada, retrognatia, hipoplasia da úvula e frouxidão articular distal, além de voz anasalada. Exames complementares que incluíram RNM de crânio evidenciou hipoplasia do corno posterior do corpo caloso, enquanto ultrassonografia de abdômen, ecocardiograma e cariótipo foram normais. Avaliação fonoaudiológica comprovou insuficiência velofaríngea. Dessa forma, foi sugerido o diagnóstico de síndrome velocardiofacial e a técnica de FISH confirmou a microdeleção em 22q11.2.

DISCUSSÃO

A síndrome de microdeleção mais comum em humanos é a deleção 22q11.2. Ela está associada a uma grande variabilidade fenotípica que pode incluir malformações graves, responsáveis por elevada morbimortalidade. Essa heterogeneidade fenotípica tem dificultado o seu reconhecimento e seguimentos específicos. Apresentamos duas pacientes com fenótipos bastante distintos e com a mesma alteração submicroscópica. A primeira, P1, com cardiopatia congênita complexa, hipocalcemia transitória e hipoplasia do timo, porém sem imunodeficiência, que caracterizaria a síndrome de DiGeorge. A segunda, P2, com insuficiência velofaríngea, deficiência intelectual associada à alteração comportamental e dismorfias craniofaciais leves que seriam compatíveis com a síndrome velocardiofacial[7,11].

A deleção 22q11.2 é caracterizada por manifestações multissistêmicas que não são totalmente compreendidas, com exceção das malformações resultantes da falha da embriogênese dos derivados do 3˚ e do 4˚ arcos branquiais, resultantes da haploinsuficiência do gene *TBX1*. Esse gene pertence a uma família de fatores de transcrição que atuam como reguladores da formação e/ou remodelamento do arco da artéria faríngea que, por sua vez, pode alterar a formação da faringe, dos vasos da base do coração e o desenvolvimento das glândulas tireoide e paratireoides. A frequência das principais características clínicas descritas na deleção 22q11.2 e as observadas nas pacientes P1 e P2 estão descritas na Tabela 1[12].

O perfil neurocognitivo dessa condição é variável e há correlação negativa com a idade. Dessa forma, há um declínio mais intenso da linguagem verbal, em relação a linguagem não-verbal, com o avançar da idade. Deficiência intelectual grave não é uma característica comum, exceto se ocorrer uma deleção atípica, maior que 3Mb, compreendendo genes de neurodesenvolvimento. Cerca de 2/3 desses pacientes têm QI entre 55-85, com média de 70. A paciente P1, por exemplo, apresenta atraso do desenvolvimento, principalmente quanto à aquisição da linguagem, assim como P2 que apresenta deficiência intelectual com maior prejuízo da linguagem verbal[13,14].

O fenótipo neuropsiquiátrico pode ser explicado por vários genes candidatos que são expressos no cérebro. O gene da *catecol-O-metil-transferase* (*COMT*) é um desses genes e participa do metabolismo de catecolaminas, como a dopamina. Variantes genéticas não patogênicas (polimorfismos) nesse gene já foram associados à esquizofrenia. O gene da *proteína-1 ligadora específica de RAN* (*RANBP1*), por sua vez, participa da formação de circuitos corticais e já foi implicado com o transtorno de déficit de atenção e hiperatividade (TDAH) e com o transtorno do espectro autista (TEA). P1 não apresenta alterações de comportamento, enquanto que P2 foi encaminhada, dentre outras características, pelo TDAH. Nenhuma das pacientes apresentou crises convulsivas, características de TEA e história pessoal ou familiar de esquizofrenia[15].

Tabela 1. Descrição da frequência dos achados clínicos da síndrome de deleção 22q11.2 e a sua comparação com as pacientes descritas.

Achados clínicos		Frequência[5,9]	P1	P2
Neurológicos ou Psiquiátricos	DI grave	10%	-	-
	DI leve	30%	NA	+
	TDAH	50%	NA	+
	Crises convulsivas	15%	-	-
	TEA	20%	-	-
	Esquizofrenia	15%	-	-
Craniofaciais	Microcefalia	50%	-	-
	Olhos "encapusados" com tendência à fenda palpebral pequena	70%	+	+
	Nariz proeminente com ponte nasal quadrada e ponta bulbosa	95%	+	+
	Alteração de orelha externa	80%	+	+
	Fenda palatina posterior/úvula bífida/insuficiência velofaríngea	75%	+	+
	Retrognatia	20%	+	+
Malformações cardíacas (80%)	Conotruncal	90%	+	-
	Não-conotruncal	10%	-	-
Endocrinológicas	Hipotireoidismo	10%	+	+
	Hipocalcemia	70%	+	-
	Baixa estatura pós-natal	10%	+	-
Sistema imune	Disfunção celular	50%	-	-
	Disfunção humoral	20%	-	-
	Doenças autoimunes	10%	-	+
Gastrointestinais	Refluxo gastroesofágico	30%	+	-
	Constipação	35%	+	+
Genitourinário	Anomalias renais	30%	+	-
	Criptorquidia/ hipospádia	8%	NA	NA
Musculoesquelético	Escoliose	50%	-	+
	Anomalias cervicais	20%	-	-

Legenda: P1: Paciente 1; P2: Paciente 2; DI: Deficiência intelectual; TDAH: Transtorno do déficit de atenção e hiperatividade; NA: Não se aplica; TEA: Transtorno do espectro autista; (+): Presente; (-): Ausente.

Com exceção da microcefalia, que é observada em metade dos pacientes[6], todas as outras dismorfias craniofaciais foram observadas nas probandas. Porém, ambas apresentavam variações desses achados. P1 apresenta orelhas pequenas e baixo implantadas e a detecção da fenda palatina só foi possível após a suspeita de microdeleção 22q11.2. P2, por sua vez, tem orelhas salientes com hipoplasia de hélices e não apresentou fenda palatina, mas foi observada hipoplasia de úvula e voz anasalada.

Cerca de 80% dos pacientes com deleção 22q11.2 apresentam cardiopatia congênita, sendo a maioria conotruncal. Esse foi o sinal de alerta e o motivo do encaminhamento de P1 para serviço terciário, o que reforça a necessidade de o pediatra reconhecer se a cardiopatia congênita é isolada ou sindrômica, uma vez que essa diferenciação tem repercussões clínicas distintas. Acredita-se que mesmo com esse número significativo (80%), existam pacientes com deleção 22q11.2 com cardiopatia congênita assintomática. Por isso foi indicado ecocardiograma para P2, que não demonstrou esse tipo de malformação. As doenças cardiovasculares ainda são as principais causas de mortalidade nesse grupo de indivíduos, mesmo naqueles que não apresentam cardiopatia congênita[16].

A baixa estatura não é uma condição frequente, mesmo se tratando de uma síndrome de microdeleção. Apenas 10% dos pacientes apresentam essa característica na infância, que tende a normalizar na adolescência. A cardiopatia e a estatura parental parecem ser os fatores mais significativos para esse desfecho. Apenas P1, que é cardiopata, apresenta esse fenótipo. O hipotireoidismo também não é uma característica frequente (10%) e associa-se tanto com alterações estruturais (hipoplasia) como funcionais da tireoide (tireoidite autoimune). Ambas as pacientes apresentaram alteração tireoidiana. P1 tem hipotireoidismo primário com anticorpos negativos e P2 tem tireoidite autoimune. A deleção 22q11.2 também é caracterizada por variação inter e intraindividual (ao longo da vida) da função das paratireoides e tem a hipocalcemia como sinal cardinal. É a endocrinopatia mais frequente, geralmente associada à cardiopatia, porém transitória e associada aos períodos de maior demanda de PTH, como cirurgias, doenças agudas ou puberdade. Seus sintomas podem ser graves, com tetania e convulsões, ou mais sutis, com hiporexia e fadiga. Apenas P1, a paciente com tetralogia de Fallot, apresentou hipocalcemia. Entretanto, ambas as pacientes estão sujeitas à alteração do metabolismo do cálcio em outros períodos de suas vidas[17,18].

A microdeleção 22q11.2 também é caracterizada por grande variabilidade clínica em relação à deficiência do sistema imune. A imunodeficiência celular é o achado mais frequente, seguido pelas alterações humorais (predomínio da deficiência de IgA) e seguida pelas doenças autoimunes, como a púrpura trombocitopênica idiopática e a artrite idiopática juvenil. A desregulação do desenvolvimento dos linfócitos T no timo parece ser o mecanismo subjacente a essas condições. A hipoplasia tímica e o hipoparatireoidismo já foram considerados como indicadores da gravidade da imunodeficiência, porém, estudos recentes recomendam a avaliação de imunodeficiência para todos os indivíduos por falta de um bom marcador. Nenhuma das pacientes descritas evoluiu com imunodeficiência[19].

As alterações plaquetárias constituem a principal manifestação hematológica nos pacientes com microdeleção 22q11.2. Dentre essas alterações estão a macrotrombocitopenia assintomática e a síndrome de Bernard-Soulier, que é um distúrbio hemorrágico raro associado à deficiência ou disfunção do receptor de membrana Ib-V-IX, responsável pela adesão das plaquetas aos locais de lesão vascular. Essas alterações plaquetárias estão associadas a variantes genéticas no gene *GPIbβ,* localizado na região 22q11.1 e que codifica uma das quatro subunidades que constituem o receptor Ib-V-IX. Destaca-se que a paciente P2 mantém seguimento na hematologia por contagem de plaquetas abaixo do normal associada ao aumento do seu volume, mas sem descrição de eventos hemorrágicos[20].

As alterações genitourinárias e musculoesqueléticas são mais raras[8], porém as pacientes descritas apresentavam redução do tamanho renal (P1) e cifoescoliose leve (P2).

Visto que a grande heterogeneidade fenotípica é uma característica marcante da síndrome de deleção 22q11.2, a descrição dessas duas pacientes com apresentação bastante distinta pode auxiliar o pediatra no reconhecimento e em intervenções mais precoces.

REFERÊNCIAS

1. Nussbaum RL, McInnes RR, Willard HF. Thompson & Thompson genetics in medicine. 8ª ed. Philadelphia: Elsevier; 2015.
2. Wilkins EJ, Archibald AD, Sahhar MA, White SM. "It wasn't a disaster or anything": parents' experiences of their child's uncertain chromosomal microarray result. Am J Med Genet A. 2016 Nov;170(11):2895-904.
3. Lee C, Scherer SW. The clinical context of copy number variation in the human genome. Expert Rev Mol Med. 2010 Mar;12:e8.
4. Schindewolf E, Khalek N, Johnson MP, Gebb J, Coleman B, Crowley TB, et al. Expanding the fetal phenotype: prenatal sonographic findings and perinatal outcomes in a cohort of patients with a confirmed 22q11. 2 deletion syndrome. Am J Med Genet A. 2018 Ago;176(8):1735-41.
5. McDonald-McGinn DM, Sullivan KE, Marino B, Philip N, Swillen A, Vorstman JAS, et al. 22q11.2 deletion syndrome. Nat Rev Dis Primers. 2015 Nov;1:15071.
6. Hacihamdioglu B, Hacihamdioglu D, Delil K. 22q11 deletion syndrome: current perspective. Appl Clin Genet. 2015 Mai;8:123-32.
7. Kobrynski LJ, Sullivan KE. Velocardiofacial syndrome, DiGeorge syndrome: the chromosome 22q11.2 deletion syndromes. Lancet. 2007 Out;370(9596):1443-52.
8. Palmer LD, Butcher NJ, Boot E, Hodgkinson K, Heung T, Chow EWC, et al. Elucidating the diagnostic odyssey of 22q11.2 deletion syndrome. Am J Med Genet A. 2018 Abr;176(4):936-44.
9. Sullivan KE. Chromosome 22q11.2 deletion syndrome and DiGeorge syndrome. Imunol Rev. 2019 Jan;287(1):186-201.
10. McDonald-McGinn DM. 22q11.2 deletion syndrome: a tiny piece leading to a big picture. Am J Med Genet A. 2018;176(10):2055-7.
11. Digilio MC, Marino B. What is new in genetics of congenital heart defects? Front Pediatr. 2016 Dez;4:120.
12. Huh SH, Ornitz DM. β-catenin deficiency causes DiGeorge syndrome--like phenotypes through regulation of Tbx1. Development. 2010 Abr;137(7):1137-47.
13. Tobia V, Brigstocke S, Hulme C, Snowling MJ. Developmental changes in the cognitive and educational profiles of children and adolescents with 22q11.2 deletion syndrome. J Appl Res Intellect Disabil. 2017 Jan;31(1):e177-e181.
14. Grand K, Katz LEL, Crowley TB, Moss E, Lessig M, Bamba V, et al. The impact of hypocalcemia on full scale IQ in patients with 22q11.2 deletion syndrome. Am J Med Genet A. 2018;176(10):2167-71.
15. Fiksinski AM, Schneider M, Murphy CM, Armando M, Vicari S, Canyelles JM, et al. Understanding the pediatric psychiatricphenotype of 22q11.2 deletion syndrome. Am J Med Genet A. 2018 Out;176(10):2182-91.
16. Unolt M, Versacci P, Anaclerio S, Lambiase C, Calcagni G, Trezzi M, et al. Congenital heart diseases and cardiovascular abnormalities in 22q11.2 deletion syndrome: from well-established knowledge to new frontiers. Am J Med Genet A. 2018 Out;176(10):2087-98.
17. Levy-Shraga Y, Gothelf D, Goichberg Z, Katz U, Somech R, Pinhas--Hamiel O, et al. Growth characteristics and endocrine abnormalities in 22q11.2 deletion syndrome. Am J Med Genet A. 2017 Mai;173(5):1301-8.
18. Rayannavar A, Katz LEL, Crowley TB, Lessig M, Grande K, Goldmuntz E, et al. Association of hypocalcemia with congenital heart disease in 22q11.2 deletion syndrome. Am J Med Genet A. 2018;176(10):2099-103.
19. Crowley B, Ruffner M, McDonald-McGinn DM, Sullivan KE. Variable immune deficiency related size in chromosome 22q11.2 deletion syndrome. Am J Med Genet A. 2018 Out;176(10):2082-6.
20. Souto Filho JTD, Ribeiro HAA, Fassbendera IPB, Ribeiro JMMC, Ferreira Júnior WS, Figueiredo LCS. Bernard-Soulier syndrome associated with 22q11.2 deletion and clinical features of DiGeorge/velocardiofacial syndrome. Blood Coagul Firinolysis. 2019 Dez;30(8):423-5.