Residência RP Pediátrica
Publicação Oficial da Sociedade Brasileira de Pediatria
ISSN-Online: 2236-6814

Data de Submissão: 02/10/2020
Data de Aprovação: 04/11/2020

RELATO DE CASO

Atresia de esôfago com história familiar positiva: um relato de caso

Esophageal atresia with positive family history: a case report

Naomi Carrara Matsuura[1], Valéria Rossato Oliveira[2], Deborah Carvalho Cavalcante[2]

Palavras-chave:
Atresia Esofágica, Fístula Traqueoesofágica, Anormalidades Congênitas.

Resumo

Introdução: Atresia de esôfago é uma malformação marcada pela descontinuidade do esôfago, onde a parte proximal termina em fundo cego, podendo ou não haver a presença de fístula com a traqueia. Uma patologia de incidência de 1 a cada 2.500 a 4.500 nascidos vivos, predominando em indivíduos de raça branca e sexo masculino, cujo diagnóstico pode ser realizado no pré-natal pela ultrassonografia ou no pós-natal diante da suspeita clínica. O diagnóstico deve ser precoce para o sucesso terapêutico, evitando complicações como a evolução de pneumonia para insuficiência respiratória. Diante da investigação, a história familiar pode ser um alerta para investigação precoce. **Objetivos:** Descrever um caso de atresia de esôfago com fístula esôfago-traqueal distal associado à cardiopatia, diagnosticado após o nascimento, em uma criança do sexo feminino, que apresentava história familiar positiva para esta condição, na ausência de diagnóstico de síndromes genéticas conhecidas. **Métodos:** Trata-se de um estudo observacional descritivo com coleta de dados no prontuário do paciente da maternidade do hospital. Foram realizadas revisão de literatura em plataformas como LILACS, SciELO, PubMed e pesquisa em livros de pediatria e cirurgia pediátrica sobre o tema. **Conclusões:** No caso relatado o diagnóstico ocorreu logo após o nascimento, tendo o recém-nascido sido encaminhado precocemente para avaliação cirúrgica, que apresentou uma abordagem de sucesso, sem complicações. Espera-se que com o relato, seja possível apontar a história familiar como um ponto da anamnese a ser valorizado na investigação do recém-nascido.

Keywords:
Esophageal Atresia, Tracheoesophageal Fistula, Congenital Abnormalities.

Abstract

Introduction: Esophageal atresia is a malformation marked by discontinuity of the esophagus, where the proximal part ends in a blind bottom, with or without the presence of a fistula with the trachea. An incidence pathology of 1 in every 2,500 to 4,500 live births, predominantly in individuals of white race and male, whose diagnosis can be made in the prenatal period by ultrasound or in the post-natal period when the clinical suspicion is present. The diagnosis must be early for therapeutic success, avoiding complications such as the evolution from pneumonia to respiratory failure. In view of the investigation, family history can be an alert for early investigation. **Objectives:** To describe a case of esophageal atresia with distal esophagotracheal fistula associated with heart disease, diagnosed after birth, in a female child, who had a positive family history for this condition, in the absence of a diagnosis of known genetic syndromes. **Methods:** This is a descriptive observational study with data collection in the patients record at the maternity hospital. Literature reviews were carried out on platforms such as LILACS, SciELO, PubMed and research in pediatric and pediatric surgery books on the subject. **Conclusions:** In the reported case, the diagnosis occurred after birth, with the newborn being referred early for surgical evaluation, which presented a successful approach, without complications. It is hoped that with the report, it will be possible to point out the family history as a point of the anamnesis to be valued in the investigation of the newborn.

[1] Faculdade de Medicina Ceres, Medicina - São José do Rio Preto - São Paulo - Brasil.
[2] Santa Casa de São Carlos, Pediatria - São Carlos - São Paulo - Brasil.

Endereço para correspondência:
Naomi Carrara Matsuura.
Faculdade de Medicina Ceres. Av. Anísio Haddad, 6751 - Jardim Francisco Fernandes, São José do Rio Preto/SP, 15090- 305. E-mail: naomimatsuura.c@gmail.com

Este trabalho está licenciado sob uma Creative Commons Attribution 4.0 International License.

INTRODUÇÃO

Atresia esofágica com ou sem fístula traqueoesofágica corresponde a um complexo de anomalias congênitas caracterizadas pela formação incompleta do esôfago e pode ocorrer com ou sem comunicação anormal entre este e a traquéia[1]. A sua prevalência é de 1 a cada 2.500 a 4.500 nascidos vivos, predominando em indivíduos de raça branca e sexo masculino[2,3]. Apresenta maior incidência em gêmeos, em filho de mães com idade aumentada e na primiparidade. E também se associa frequentemente a anomalias cromossômicas[4].

A etiologia exata é desconhecida. Supõe-se que seja uma anomalia que acontece durante o processo de divisão do intestino anterior ou primitivo durante a quarta e quinta semana do desenvolvimento embrionário[5]. Há uma interrupção na formação tubular esofagiana, ou uma separação incompleta entre as duas porções do intestino anterior, resultando na atresia do esôfago, com ou sem fístula esofagotraqueal[5,6]. Algumas linhas de pesquisa investigam alterações de neuropeptídeos no processo de formação do esôfago, e outras destacam fatores ambientais como o uso materno de dipirona, hormônios sexuais exógenos, tabagismo e alcoolismo materno, diabetes gestacional, e infecções maternas[3]. Outros fatores como anoxia intrauterina ou estresse poderiam causar comprometimento vascular local, resultando em necrose focal do esôfago. É grande também a associação com outras anomalias cromossômicas ou estruturais, como a trissomia do cromossomo 18, síndrome de VACTERL e síndrome CHARGE[7].

A atresia esofageana (AE) é classificada de acordo com sua localização e se há presença ou não de fístula associada. Essas variantes clínicas são: AE isolada sem fístula (8% dos casos); AE com fístula proximal (1% dos casos); AE com fístula distal, a mais comum, (87% dos casos); AE com fístula proximal e distal, (1% dos casos); fístula traqueoesofágica isolada, sem AE (4% dos casos)[8]. O diagnóstico pode ser suspeitado intraútero quando a ultrassonografia pré-natal demonstra ausência de bolha gástrica, dilatação do coto esofágico proximal, ausência de líquido no intestino fetal e, principalmente, polidrâmnio[3]. O quadro clínico pós-natal é caracterizado por dificuldade na deglutição de saliva e leite, aumento de secreção espumosa que se acumula no fundo cego esofageano exteriorizando pela boca e narinas. A secreção pode ser aspirada pelas vias aéreas, causando dispneia e cianose, podendo complicar com pneumonia aspirativa. Quando se tenta progredir uma sonda oro ou nasogástrica, há dificuldade de progressão, evoluindo até cerca de 10 a 12cm[9].

A radiografia de tórax pode revelar a extremidade proximal esofageana distendida com ar e o dobramento da sonda gástrica, e a radiografia de abdome pode mostrar a presença de ar no trato gastrointestinal, o que seria um indicativo da presença de fístula distal[1]. Após confirmado o diagnóstico, deve ser rastreado outras malformações através da ultrassonografia abdominal total e ecocardiografia transtorácica, pois alguns estudos afirmam que os distúrbios congênitos mais associados à atresia são os relacionados ao aparelho cardiovascular[3].

A correção cirúrgica do esôfago pode ser realizada em uma etapa única ou dividida em 2 etapas, a depender do tipo e extensão da anomalia e da condição clínica do recém-nato[3]. Com o avanço no tratamento cirúrgico, a mortalidade diminuiu drasticamente, havendo sobrevida de até 95%. Há uma alta possibilidade de cura, porém é necessário o diagnóstico rápido, para tratamento adequado e diminuição de complicações[10].

Devido à importância do tema e a raridade dos relatos de atresia de esôfago com relação familiar, optou-se por relatar o caso de um recém-nascido, de sexo feminino, com diagnóstico de atresia de esôfago com presença de fístula esôfago-traqueal distal associada à cardiopatia, em que a paciente apresentava história familiar positiva.

RELATO DE CASO

Recém-nascido (RN) branco, sexo feminino, nasceu de parto cesáreo, idade gestacional de 40 semanas e 6 dias, pela ecografia de primeiro trimestre (12 semanas e 4 dias), APGAR 9 e 10, rotura de bolsa durante o ato do parto, presença de mecônio no líquido amniótico, sem necessidade de reanimação. Foi realizado profilaxia intraparto com ampicilina devido à urocultura positiva para estreptococo agalactiae (GBS). Peso ao nascer de 3.275 gramas, adequado para idade gestacional, comprimento e perímetro cefálico também adequados. Sorologias maternas negativas no primeiro e terceiro trimestre. Mãe negava comorbidades, informava não ter feito uso de bebidas alcoólicas ou outras drogas durante a gestação. Ultrassom morfológico sem alterações, segundo o laudo.

O pai do paciente nasceu com atresia esofágica com fístula traqueobrônquica, operado no período neonatal, sem história de outras malformações. Porém apresentou várias complicações, pós-cirúrgicas, necessitando de cuidados em unidade de terapia intensiva por período prolongado. Sem histórico familiar de outras malformações.

Após o nascimento, RN apresentava-se em bom estado geral, exame físico, ausculta cardíaca, pulmonar e palpação abdominal sem anormalidades. RN evoluiu com exteriorização de grande quantidade de salivação aerada, a qual obstruiu as vias aéreas superiores resultando em cianose. Foi realizado aspiração da secreção com melhora da saturação sem necessidade de oxigenoterapia, porém houve persistência da salivação. Manteve saturação de O_2 entre 94 e 98%, sem sinais de desconforto respiratório, murmúrio vesicular presente bilateralmente, presença de roncos de transmissão difusos e extremidades bem perfundidas. Exame físico segmentar sem outras anormalidades. Realizada tentativa de sonda orogástrica para realização de lavagem gástrica, com dificuldade na progressão. Foi programado jejum, soroterapia, solicitado raio-X de tórax e exames gerais.

A RN evoluiu com quadro repetidos de queda de saturação, vômitos e náuseas, que melhoravam após aspiração de via aérea superior. No raio-X de tórax foi identificado o posicionamento da sonda em coto esofágico (dobrada) na

altura da vértebra T2, pulmões expandidos, presença de ar em estômago e intestino.

Paciente foi encaminhado à UTI neonatal para investigação complementar e acompanhamento, onde foi realizado um novo raio-X (Figura 1) com contraste, confirmando o diagnóstico de atresia de esôfago com fístula traqueoesofágica.



Figura 1. Raio-X de tórax com contraste demonstrando esôfago em fundo cego e fístula traqueoesofágica.

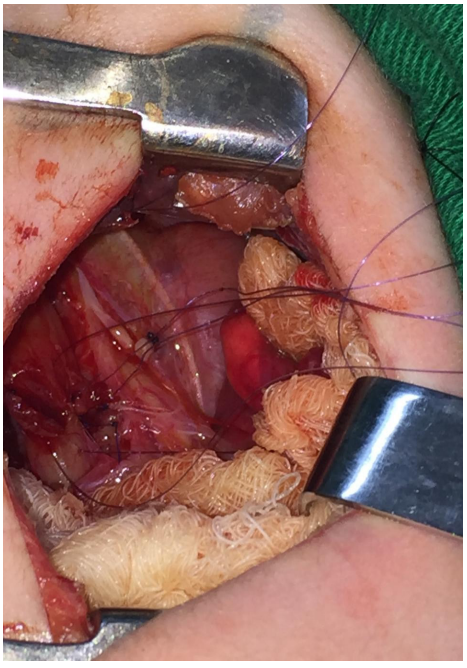

Figura 2. Fotos da correção cirúrgica: anastomose primária término-terminal do esôfago, em plano único, através de uma toracotomia direita.

Foram solicitados exames pré-operatórios, ultrassonografia de abdome total e ecocardiografia para descartar presença de outras malformações. O ecocardiograma evidenciou uma comunicação interatrial tipo *óstium secundum* com hipertensão pulmonar primária, sem repercussões clínicas. Foi realizada correção cirúrgica (Figura 2) no 5º dia de vida da paciente, com anastomose primária término-terminal do esôfago através de uma toracostomia direita.

Devido à boa evolução do quadro, no nono dia de pós-operatório foi realizado um raio-X de tórax com contraste oral não apresentando anormalidades. A RN permaneceu em UTI até o 15º dia de vida, permaneceu em enfermaria por mais 6 dias e recebeu alta hospitalar no 21º dia de vida.

DISCUSSÃO

Este relato traz o caso de um recém-nascido (RN) com atresia de esôfago com fístula traqueoesofágica distal, não diagnosticada no pré-natal. A ultrassonografia morfológica realizada durante o período gestacional não demonstrava alterações como ausência de bolha gástrica, dilatação do coto esofágico ou presença de polidrâmnio, dessa forma não foi possível o diagnóstico intrauterino. A maioria dos casos de atresia de esôfago são diagnosticados após a amamentação (como no caso em questão) ao apresentar regurgitação, cianose após as mamadas, salivação excessiva e aerada. Com isso, para evitar complicações, é de extrema importância que o diagnóstico seja realizado precocemente.

A atresia esofageana predomina em indivíduos do sexo masculino[2], a paciente apresentada neste caso era do sexo feminino, ou seja, um caso incomum. A incidência da AE aumenta em mães com idade avançada e na primiparidade[4], a mãe desta RN era primípara, entretanto, a genitora era jovem.

A paciente do caso apresentava ecocardiograma demonstrando cardiopatia congênita, demonstrando assim a importância da realização de uma ecocardiografia para investigar cardiopatias associadas, visto que estas patologias são frequentes em casos de atresia de esôfago.

A singularidade deste caso se dá devido à presença de história familiar, neste caso, o pai da paciente havia apresentado o mesmo quadro ao nascimento. A história familiar positiva pode se relacionar à doença genética com característica hereditária[11]. Quando a atresia de esôfago com fístula traqueoesofágica ocorre como característica de uma síndrome genética ou anormalidade cromossômica, ela pode se agrupar nas famílias de acordo com o padrão de herança dessa condição[12].

A atresia esofagiana pode ser clinicamente dividida nas formas isolada ou sindrômica. As etiologias da AE sindrômica são multifatoriais, estando associadas a fatores ambientais, anomalias cromossômicas, malformações, mutação genética e desordens genéticas. Porém, há poucas informações sobre as causas de AE isolada. Suspeita-se que a exposição materna a fatores ambientais seja responsável, como o uso de estatinas,

fumo, hormônios sexuais exógenos ou trabalho na agricultura ou horticultura[13]. Neste relato de caso, a mãe negava qualquer exposição a estes fatores. Outros estudos mostraram que na AE, parentes de primeiro grau têm maior probabilidade de apresentar malformações do espectro VACTERL[2]. O pai da RN deste caso apresentou atresia de esôfago, sem ter desenvolvido outras anomalias do complexo VACTERL.

CONCLUSÃO

A história familiar de AE, não associada a síndromes genéticas, continua sendo um evento incomum, tanto na literatura quanto na prática clínica. O sucesso das abordagens propiciará uma nova geração de crianças cujos pais foram adequadamente tratados na infância. A história familiar de AE deve ser sempre investigada e o exame físico realizado de forma completa, visto que está relacionada a outras síndromes genéticas associadas ou não à hereditariedade. Questionar os pais sobre presença de malformações na família pode apontar precocemente para uma investigação mais específica no recém-nascido e, dessa forma, o diagnóstico é realizado precocemente, o que permite a correção cirúrgica, reduzindo o número de complicações e sequelas, aumentando a expectativa de vida.

REFERÊNCIAS

1. Berrocal T, Torres I, Gutiérrez J, Prieto C, Del Hoyo M L, Lamas M. Congenital anomalies of the upper gastrointestinal tract. Radiographics. 1999 Jul/Ago;19(4):855-72.
2. Jong EM, Felix JF, Klein A, Tibboel D. Etiology of esophageal atresia and tracheoesophageal fistula: “mind the gap”. Curr Gastroenterol Rep. 2010;12(3):215-22.
3. Camara GMMS, Paes LSN, Castro ECM, Fernandes TA, Melo Filho AA, Rabelo Neto OB. Atresia de esôfago: diagnóstico perinatal perioperatório - Protocolo da Maternidade Escola Assis Chateubrinand. Rev Med UFC. 2018;58(13):84-90.
4. Harris J, Källén B, Robert E. Descriptive epidemiology of alimentary tract atresia. Teratology. 1995 Jul;52(1):15-29.
5. Clark DC. Esophageal atresia and tracheoesophageal fistula. Am Fam Physician. 1999 Fev;59(4):910-6.
6. Dähnert W. Radiologia – manual de revisão. 3ª ed. Rio de Janeiro: Revinter; 2001
7. Orford J, Glasson M, Beasley S, Shi E, Myers N, Cass D. Oesophageal atresia in twins. Pediatr Surg Int. 2000;16(8):541-5.
8. Townsend CM, Beaucham D, Evers BM, Mattox KL. Sabiston texbook of sugery: the biological basis of modern surgical practice. 18ª ed. Philadelphia: WB Sauders; 2007.
9. Leven NL, Varco RL, Lannin BG, Togen LA. The surgical management of congenital atresia of the esophagus. Ann Surg. 1952 Out;136(4):701-17.
10. Spadari JM. Atresia de esôfago. In: Rhode L, ed. Rotinas em cirurgia digestiva. 3ª ed. Porto Alegre: Artmed; 2005, p. 55-9.
11. Celli J, Beusekom E, Hennekam CM, Gallardo E, Smeets DFCM, Cordoba SR, et al. Familial syndromic esophageal atresia. 2000 Fev;66(2):436-44.
12. U.S. National Library of Medicine (NLM). Esophageal atresia/tracheoesophageal fistula. Medline Plus [Internet]. 2015; [acesso em 2019 Nov 26]. Disponível em: https://ghr.nlm.nih.gov/condition/esophageal-atresia--tracheoesophageal-fistula
13. Geneviève D, Pontual L, Amiel J, Lyonnet S. Genetic factors in isolated and syndromic esophageal atresia. J Pediatr Gastroenterol Nutr. 2011 Mai;52(Supl 1):S6-S8.