Residência Pediátrica
Publicação Oficial da Sociedade Brasileira de Pediatria
ISSN-Online: 2236-6814

Data de Submissão: 09/10/2020
Data de Aprovação: 12/11/2020

RELATO DE CASO

# Síndrome cérebro-pulmão-tireoide: tratamento e prognóstico com o uso de cloridrato de metilfenidato

## *Brain-lung-thyroid syndrome: clinical response under methylphenidate hydrochloride therapy*

Barbara Bianchi[1,2], Camila Diniz Gil[1,2], Laura Vagnini[1], Jacqueline Harouche Rodrigues Fonseca[3]

**Palavras-chave:**
Fator Nuclear 1 de Tireoide, Hipotonia, Sequenciamento, Coreia.

## Resumo

**Introdução:** A "síndrome cérebro-pulmão-tireoide" é causada por mutações no gene NKX2-1, codificante do fator 1 da transcrição da tireoide, caracterizando-se por manifestações clínicas amplamente diversas: movimentos coreicos, distúrbios respiratórios e hipotireoidismo. **Relato de Caso:** Paciente masculino, 10 anos, filho de pais não consanguíneos, em tratamento de hipotireoidismo subclínico com levotiroxina, foi encaminhado aos 4 anos para investigação de hipotonia. Não houve relato de problemas respiratórios no nascimento. A investigação para hipotonia (central e neuromuscular) incluindo biópsia muscular revelou-se normal. Progressivamente, houve melhora da hipotonia, porém paciente desenvolveu movimentos coreicos. Diante do novo achado clínico, realizou-se estudo genético-molecular direcionado para o gene NKX2-1, confirmando-se o diagnóstico de "síndrome cérebro-pulmão-tireoide". Paciente iniciou o tratamento com cloridrato de metilfenidato com evidente melhora dos movimentos coreicos. **Discussão:** As manifestações relacionadas ao gene NKX2-1 podem compreender coreia benigna hereditária (CBH), hipotireoidismo congênito e distúrbios respiratórios neonatais. Geralmente, a coreia inicia no começo da infância, no primeiro ano de vida do paciente (o mais comum), na infância mais tardiamente ou até mesmo na adolescência, e possui progressão para a segunda década após a qual permanece estático ou (raramente) remite. Recentemente, o uso de metilfenidato em pacientes com mutação nesse gene, revelou-se uma possível abordagem terapêutica para controle dos movimentos coreicos e melhora da coordenação motora de pacientes afetados por essa rara enfermidade.

**Keywords:**
Thyroid Nuclear Factor 1, Hypotonia, Sequencing, Chorea.

## Abstract

**Introduction:** Defects in NKX2-1, which encodes thyroid transcription factor 1, produce a concurrent clinical manifestation of chorea, respiratory distress, and hypothyroidism known as "brain-lung-thyroid syndrome". **Case Report:** Male patient, 10 years, born to nonconsanguineous parents, after an uncomplicated pregnancy was referred for evaluation of hypotonia. He was under treatment of subclinical hypothyroidism with low doses of levothyroxin. His investigation started with 4 years old for causes of hypotonia (both central and neuromuscular hypotonia), including muscle biopsy turned out to be normal. Progressively, patient got better of his hypotonia, but developed irregular trunk and limb movements later recognized as chorea. The combination of extrapyramidal movement disorder and hypothyroidism pointed out to NKX2-1 gene as cause of patient's phenotype which was later confirmed by molecular analysis. He was started on methylphenidate showing dramatic improvement in his movement disorder. **Discussion:** NKX2-1-related disorders range from benign hereditary chorea (BHC) to choreoathetosis, congenital hypothyroidism, and neonatal respiratory distress. Chorea generally begins in early infancy or about age one year (most commonly) or in late childhood or adolescence, and progresses into the second decade after which it remains static or (rarely) remits. Recently, hydrochloride methyphenyldate has been used as a possible therapeutic approach in this disorder to better manage chorea symptoms and improve motor coordination.

[1] Centro Paulista de Diagnóstico e Pesquisa, Genética Clínica - Ribeirão Preto - SP - Brasil.
[2] Centro Universitário Estácio de Ribeirão Preto, Faculdade de Medicina - Ribeirão Preto - São Paulo - Brasil.
[3] Laboratório DLE, Genética Bioquímica - Rio de Janeiro - Rio de Janeiro - Brasil.

**Endereço para correspondência:**
Charles Marques Lourenco.
Centro Paulista de Diagnostico e Pesquisa. R. Cap. Adélmio Norberto da Silva, 590 - Alto da Boa Vista, Ribeirão Preto/SP, 14025-670. E-mail: charlesgenetica@gmail.com



Este trabalho está licenciado sob uma Creative Commons Attribution 4.0 International License.

## INTRODUÇÃO

Coreia benigna hereditária (CBH; OMIM 118700), presente na síndrome cérebro-pulmão-tireoide (BTLS; OMIM 610978), é uma condição rara autossômica dominante não progressiva que ocorre no início da infância, associada a mutações do gene NKX2-1 presente no cromossomo 14q13[1]. Trata-se de gene fundamental na embriogênese e fisiologia dos órgãos acometidos pela síndrome[2].

Mutações nesse gene podem cursar com envolvimento de três órgãos principais: cérebro, tireoide e pulmões (vide Figura 1). As manifestações neurológicas da doença incluem coreia, distonia, mioclonia, tiques, hipotonia, ataxia, disartria e atraso no desenvolvimento motor[3]. Além disso, as alterações na glândula tireoide podem englobar desde hipotireoidismo congênito (clínico ou subclínico) até agenesia tireoidiana. Entre as principais manifestações pulmonares, destacam-se: infecções recorrentes, asma, câncer de pulmão, proteinose alveolar pulmonar e agenesia do lóbulo pulmonar. Ademais, outros órgãos podem ser envolvidos, como a glândula pituitária[4].

Alguns pacientes portadores de BTLS apresentam distúrbios psiquiátricos tais como o transtorno do déficit de atenção e hiperatividade (TDAH), ocasionando a dificuldade do aprendizado e o transtorno obsessivo-compulsivo (TOC)[1]. O TDAH é um problema neurobiológico que pode acometer todas as idades, mas é mais frequente na infância. A clínica se baseia em distração, dificuldade de concentração, hiperatividade, impulsividade e pode levar consequências negativas como distúrbio de aprendizagem. Há diversos medicamentos utilizados para tratamento do TDAH, sendo usualmente indicada como droga de escolha o cloridrato de metilfenidato[5]. Esse medicamento apresenta estrutura semelhante às anfetaminas, ou seja, é um psicoestimulante do sistema nervoso central (SNC). O fármaco aperfeiçoa tarefas cognitivas e reduz fadiga[6].

Espectro dos fenótipos do gene NKX2-1 e suas desordens. Os distúrbios relacionados com o gene NKX2-1 podem manifestar anormalidades no cérebro, tireoide ou pulmão, podendo acometer um ou mais. A síndrome cérebro-pulmão-tireoide se refere ao envolvimento dos três órgãos[7].

Curiosamente, recente relato de caso de paciente com BTLS evidenciou significativa melhora dos movimentos coreicos do paciente com o uso do cloridrato de metilfenidato[3]. No entanto, essa melhoria foi anteriormente associada a dois pacientes com coreia benigna hereditária[8,9]. Em 1996, Friederich foi o primeiro a descrever as melhorias na escrita e na marcha em um paciente jovem do sexo masculino tratado com cloridrato de metilfenidato[8]. A hipótese do autor foi que esse benefício seria devido à diminuição do estresse da coreia e não por um efeito direto do medicamento.

Relatamos aqui caso de paciente do sexo masculino com mutação no gene NKX2-1 apresentando melhora dos movimentos coreicos após uso de cloridrato de metilfenidato, ressaltando a jornada diagnóstica do paciente para confirmação da etiologia do seu quadro clínico.

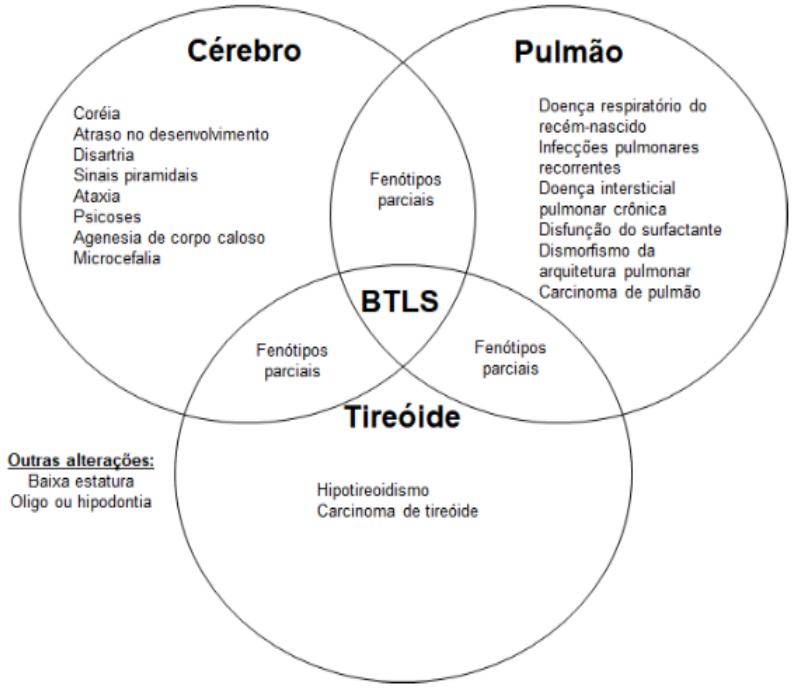


**Figura 1.** Espectro dos fenótipos do gene NKX2-1 e suas desordens. Os distúbios relacionados com o gene NKX2-1 podem manifestar anormalidades no cérebro, tireóide ou pulmão, podendo acometer um ou mais. A Síndrome Cérebro-Pulmão-Tireóide se refere ao envolvimento dos três órgãos7. Fonte: Os autores (2020).

## RELATO DE CASO

Paciente do sexo masculino, 10 anos, filho de pais jovens não consanguíneos, foi encaminhado para avaliação de hipotonia associada a distúrbio de movimento. Durante a gestação não houve intercorrências, nasceu de parto cesárea, a termo (39 semanas e 3 dias), de genitora G2P1C1A1, com peso de 2,850kg e comprimento de 47 centímetros. Não apresentou intercorrências clínicas no nascimento, sem sinais de cianose e icterícia. Recebeu alta hospitalar 2 dias após o nascimento. Os testes de triagem neonatais não apresentaram nenhuma alteração.

Os marcos do desenvolvimento evidenciaram que o paciente apresentou atraso no sustento do pescoço e tronco, sentando-se somente aos 9 meses com apoio. Além disso, a fala do paciente foi tardia, assim como o andar sem apoio aconteceu somente aos 3 anos, após acompanhamento com o fisioterapeuta. Devido ao atraso na fala, o paciente iniciou terapia com a fonoaudióloga, começando a falar somente aos 3 anos de idade as primeiras palavras e aos 5 anos conseguiu formular frases.

Aos 11 meses de vida, pelo quadro neurológico, o paciente foi avaliado pelo endocrinologista e nos exames solicitados verificou-se a existência de um hipotireoidismo subclínico. Paciente iniciou reposição de hormônio tireoidiano, levotiroxina dose inicial 50mg e atualmente 75mg, no entanto, não houve melhora significativa da parte motora. O paciente foi encaminhado ao serviço de referência para investigar o quadro de hipotonia, onde foi feita uma investigação sistemática com biópsia muscular, eletroneuromiografia e ressonância magnética do encéfalo que não evidenciaram anormalidade.

A partir dos 8 anos, o paciente passou a apresentar distúrbios do movimento com movimentos involuntários do tipo coreico e foi novamente avaliado pela equipe de genética do serviço onde foi feita a hipótese de coreia benigna da infância. Ao paciente foi solicitado exame de sequenciamento exômico, o qual evidenciou a presença da mutação c.177_178insG (p.His60Gln ext36*) no gene NKX2-1, confirmando-se o diagnóstico da síndrome cérebro-pulmão-tireoide/coreia benigna da infância.

Após esse diagnóstico, iniciou-se o tratamento com haldol para o distúrbio do movimento, no entanto, paciente evoluiu com quadro depressivo agudo, alteração de personalidade e mesmo com a redução da dose paciente manteve as alterações comportamentais, levando à suspensão do fármaco. A genitora não aceitou a introdução de novas drogas por um período de 1 ano. Em nova reavaliação, aos 10 anos de idade, foi sugerido iniciar tratamento com o cloridrato de metilfenidato em virtude de o paciente apresentar também dificuldades na concentração. A dose inicial do novo medicamento foi de 20mg/dia e desde o início paciente apresentou melhora no distúrbio de movimento e também na concentração.

Ao exame físico, paciente apresentou face simétrica com presença de alguns movimentos coreicos faciais, movimentos oculares dentro da normalidade, língua centrada, força muscular preservada simétrica e globalmente. Os reflexos osteotendíneos vivos em membros superiores e membros inferiores e presença do reflexo cutâneo plantar em flexão. A sensibilidade superficial e profunda encontrava-se preservada. Além disso, evidenciou-se movimentos coreicos contínuos em membros e tronco e a marcha caracterizou-se em base discretamente alargada.

## DISCUSSÃO

A síndrome cérebro-pulmão-tireoide é decorrente de uma mutação no gene NKX2-1, sendo este fundamental para a embriogênese, gerando um comprometimento fisiológico na funcionalidade desses órgãos. Inicia-se com manifestações como distonia, distúrbios dos movimentos, hipotireoidismo, hipotonia, doenças respiratórias e infecções pulmonares recorrentes[3]. Há evidências do comprometimento também da glândula pituitária, acarretando em distúrbios dos hormônios pituitários como hipogonadismo[4].

O paciente relatado apresenta movimentos coreicos e hipotireoidismo subclínico, porém, o mesmo não possui manifestações pulmonares, o que pode ocorrer com um subgrupo dos pacientes afetados por essa doença. De acordo com a literatura, a tríade clássica (acometimento dos três órgãos) só é observada em 50% dos casos relatados[4]. Em um estudo recente, identificou-se que há envolvimento neurológico e da tireoide em 30% dos pacientes e, em 13% dos pacientes, a apresentação clínica se dá isoladamente sob a forma de coreia[7].

Peall et al. (2014)[1] relataram, em seu estudo, que 40% dos pacientes portadores da mutação gênica apresentam envolvimento pulmonar, especialmente na forma de infecção do trato respiratório e síndrome do desconforto respiratório infantil[1], manifestações que não foram observadas ou descritas pelos genitores do paciente em seu histórico clínico.

A disfunção tireoidiana foi documentada como extremamente prevalente: dos 46 pacientes afetados pela doença, 40 indivíduos apresentavam hipotireoidismo subclínico[7]. Gras et al. (2012)[2] descreveram que 67% de sua amostra de pacientes apresentava hipotireoidismo congênito, atribuindo o atraso psicomotor à deficiência do hormônio tireoidiano[2].

Acerca do seu desenvolvimento neuropsicomotor, identificou-se hipotonia no primeiro ano de vida associado a atraso nos marcos motores com progressiva evolução para movimentos coreicos[2]. Observa-se que há semelhança na clínica neurológica evolutiva do paciente relatado neste relato de caso com os demais descritos na literatura[2]. Monti et al. (2015)[10] relataram em seu estudo que o paciente já apresentava nos primeiros meses de vida comprometimento do desenvolvimento neurológico: presença de movimentos coreicos, incoordenação motora em membros inferiores, hipotonia axial e atraso no desenvolvimento[10]. O início da coreia geralmente ocorre em um dos períodos a seguir[7]:

- Início da infância;
- Aproximadamente com um ano idade (mais comum);
- Infância tardia ou adolescência.

O início da coreia ocorre geralmente no começo da infância (média de idade entre 2,5-3 anos), embora seja provável que ocorra até mais cedo, devido ao reconhecimento tardio do fenótipo desse distúrbio de movimento[1]. Divergindo do caso do paciente relatado neste caso, visto que os movimentos coreicos iniciaram mais tardiamente (aos 8 anos de vida). Vale destacar que os sintomas coreicos em pacientes com mutação no gene NKX2-1 não são de natureza progressiva, ao contrário, há uma tendência à melhora dos mesmos na idade adulta[9].

A maioria dos pacientes portadores da mutação no gene NKX2-1, apesar dos sintomas neurológicos, apresentam exames de neuroimagem dentro da normalidade, o que também se verificou no paciente relatado. Alguns pacientes, porém, apresentaram alterações em exames de neuroimagem como: dilatação ventricular, hiperintensidade bilateral do pálido e massa cística na hipófise.

Há divergências sobre a frequência da associação entre o transtorno do déficit de atenção e hiperatividade (TDAH) e a síndrome cérebro-pulmão-tireoide, associação presente em nosso paciente. No estudo de Peall et al. (2014)[1] observou-se que dos 10 pacientes relatados no artigo nenhum deles foi diagnosticado com TDAH. Em contrapartida, Gras et al. (2012)[2] observou-se no estudo que 7 dos 28 pacientes apresentaram TDAH com responsividade ao tratamento farmacológico com cloridrato de metilfenidato. No relato de caso, o paciente não foi submetido a uma avaliação neuropsicológica formal, no entanto, clinicamente o paciente havia sido diagnosticado como portador de TDAH.

O cloridrato de metilfenidato é um medicamento geralmente utilizado para tratamento de TDAH, porém esse também se mostrou vantajoso para os movimentos coreicos que são apresentados nessa síndrome.

A responsividade ao cloridrato de metilfenidato nos distúrbios de movimento pode estar relacionado com a redução na disponibilidade dos receptores D2 por inibir competitivamente os transportadores de dopamina e, então, gerar aumento de dopamina extracelular[11]. No exame de neuroimagem de tomografia por emissão de prótons (PET-TC) usou-se CFT para medir a função transportadora pré-sináptica de dopamina e raclopride para medir a função do receptor pós-sináptico D2, obtendo como resultado a redução na ligação do raclopride no estriado. A redução na hiperatividade motora pode ser explicada pela ativação nos autoreceptores pré-sinápticos D2 e D3, levando à redução de dopamina vesicular e reduzindo dopamina nos receptores D1 e D2 pós-sinápticos. Ele modula também a atividade neural de diversas áreas cerebrais, aumentando ou diminuindo o metabolismo cortical e subcortical[11].

No estudo de Peall et al. (2014)[1], o exame PET-TC indicou redução da função dos receptores de dopamina, em paralelo a isso, ao se utilizar o medicamento no tratamento de TDAH, utilizou-se do seu mecanismo de ação ao aumentar a funcionalidade dos neurotransmissores envolvidos no transtorno como, por exemplo, a dopamina. Visto que a falta desse neurotransmissor leva a alterações no movimento, como a coreia e a distonia, ao se introduzir o metilfenidato, pode-se observar melhora no quadro clínico do paciente com BTLS.

O relato de caso descreve uma resposta imediata do metilfenidato em paciente portador da síndrome cérebro-pulmão-tireoide. Futuras pesquisas devem ser feitas com intenção de documentar e corroborar esses achados a fim de estabelecer um tratamento efetivo do distúrbio de movimento desses pacientes, contribuindo, assim, para melhora substancial da qualidade de vida dos afetados por essa rara enfermidade.

## REFERÊNCIAS


1. Peall K, Lumdsem D, Kneen R, Madhu R, Peake D, Gibbon F, et al. Benign hereditary chorea related to NKX2.1: expansion of the genotypic and phenotypic spectrum. Dev Med Child Neurol. 2014 Jul;56(7):642-8. DOI: https://doi.org/10.1111/dmcn.12323
2. Gras D, Jonard L, Roze E, Chantot-Bastaraud S, Koht J, Motte J, et al. Benign hereditary chorea: phenotype, prognosis, therapeutic outcome and long term follow-up in a large series with new mutations in the TITF1/NKX2-1 gene. J Neurol Neurosurg Psychiatr. 2012 Out;83(10):956-62. DOI: https://doi.org/10.1136/jnnp-2012-302505
3. Gauquelin L, Tran LT, Chouinard S, Bernard G. The movement disorder of brain-lung-thyroid syndrome can be responsive to methylphenidate. Tremor Other Hyperkinet Mov (NY). 2017;7:508. DOI: https://doi.org/10.7916/D84X5M9Z
4. Balicza P, Grosz Z, Molnár V, Illés A, Csabán D, Gézsi A, et al. NKX2-1 new mutation associated with myoclonus, dystonia, and pituitary involvement. Front Genet. 2018;22(9):335. DOI: https://doi.org/10.3389/fgene.2018.00335
5. Barbosa F, Peder LD, Silva CM. Uso de metilfenidato em crianças com transtorno de deficit de atenção e hiperatividade em um município do interior do Paraná, Brasil. ACTA Biomed Bras. 2016;7(2):29-38. DOI: https://doi.org/10.18571/acbm.108
6. Barros D, Ortega F. Metilfenidato e aprimoramento cognitivo farmacológico: representações sociais de universitários. Saúde Soc São Paulo. 2011;20(2):350-62.
7. Patel NJ, Jankovic J. NKX2-1-related disorders. GeneReviews [Internet]. 2014; [acesso em 01 set 2020]. Disponível em: https://www.ncbi.nlm.nih.gov/books/NBK185066/#nkx2-1-dis.References
8. Richard F. Benign hereditary chorea improved on stimulant therapy. Pediatr Neurol. 1996;14(4):326-7. DOI: https://doi.org/10.1016/0887-8994(96)00056-2
9. Devos D, Vuillaume I, Becdelievre A, Martinville B, Dhaenes CM, et al. New syndromic form of benign hereditary chorea is associated with a deletion of TITF-1 and PAX-9 contiguous genes. Mov Disord. 2006;21:2237-40. DOI: https://onlinelibrary.wiley.com/doi/full/10.1002/mds.21135
10. Monti S, Nicoletti A, Cantasano A, Krude H, Casseio A. NKX2.1-related disorders: a novel mutation with mild clinical presentation. Italian J Pediatr. 2015 Jun;41:45. DOI: https://doi.org/10.1186/s13052-015-0150-6
11. Tubing J, Bohnenpoll J, Spiegler J, Gillessen-Kaesbach G, Bäumer T, Max C, Sperner J, et al. Methylphenidate can improve chorea in NKX2.1 and ADCY5 mutation-positive pacientes - a report in two children. Mov Disord Clin Pract. 2018;5(3):343-5. DOI: https://doi.org/10.1002/mdc3.12608