RESIDÊNCIA PEDIÁTRICA

RELATO DE CASO

Celulitis adquirida por estudiante de medicina, en hospital, durante la etapa del internado de pediatría: Relato de caso

Ilmar Braga Teixeira Júnior[1], Moema Pereira da Silva[1], Flávia Ohara de Melo Pinto[1], Elierson Rocha[2]

Palabras-clave:
celulitis, infecciones de los tejidos blandos, *streptococcus*.

Resumen

La celulitis es una infección aguda de los tejidos profundos de la piel, afecta principalmente el rostro y las piernas, su agente principal es el *Streptococcus* beta-hemolítico del grupo A de Lancefield. Ese trabajo consiste en un relato de caso acerca de un episodio de celulitis presentado por un académico, inmunocompetente, interno de la Pediatría, que adquirió esa patología a través del contacto con niños, que acompañaba un aislamiento de un hospital de referencia. Después de diagnóstico, se hizo terapia con antibióticos con resolución del cuadro.

[1] Académico de Medicina del 9º período, interno de Pediatría de la Facultad São Lucas, Porto Velho - RO.
[2] Maestro en Ciencias Biomédicas, Médico Pediatra, profesor y preceptor de Pediatría del Curso de Medicina de la Facultad São Lucas, Porto Velho - RO.
Dirección:
Ilmar Braga Teixeira Júnior.
Faculdade São Lucas. Rua Joaquin Nabuco, nº 1195, Areal-Centro, Apto. 28, Porto Velho, Rondônia.

INTRODUCCIÓN

La celulitis es una infección aguda de los tejidos profundos de la piel, afecta principalmente el rostro y las piernas, su agente principal es el *Streptococcus* beta-hemolítico del grupo A de Lancefield, siendo menos común la celulitis adquirida por trauma, cuyo agente más frecuente es el *Staphylococcus* aureus. La clínica consiste en calor local y edema, eritema difuso, dolor a la palpación y definición imprecisa de tejido saludable con relación al comprometido. El tratamiento consiste en antibióticos, por vía oral o intravenosa, cubriendo *Streptococcus* y *Staphylococcus*, antitérmicos, analgésicos, reposo y compresas calientes.

OBJETIVO

Describir un caso de celulitis presentado por un académico de Medicina, adquirido a través del contacto con pacientes portadores de varicela complicada por infección secundaria, que acompañaba en aislamiento hospitalario, durante el internado de pediatría, resaltando la posibilidad de adquirirse una infección durante etapa académica.

RELATO DE CASO

I.B, masculino, 21 años, interno del curso de Medicina, cursando el 9º período, en etapa de pediatría, hace dos semanas en hospital infantil de referencia, acompañando pacientes en aislamiento, donde había varios casos de varicela complicada debido a infección secundaria, inclusive algunos con celulitis. Seis horas después de someterse a vacunación contra influenza y *neumococo*, de acuerdo con el protocolo de la institución para los pasantes y funcionarios de la unidad, comenzó a sentir dolor en el local donde se aplicó la vacuna. Enseguida surgió astenia, mialgia y mal estar general, teniendo el mismo atribuido los síntomas al cansancio físico consecuente al ritmo intenso de trabajo.

En el día siguiente, tuvo inicio también fiebre de 39 °C, necesitando permanecer acamado. A lo largo del día surgió calor, rubor, dolor y edema en el local de la aplicación. La fiebre se mantuvo por 48 horas después de la vacuna, el dolor en el lugar de la aplicación quedó más intenso y el eritema (Figura 1) se acentuó. En el 3º día, ya sin fiebre y con demás síntomas disminuidos, permanecieron las señales de inflamación intensa en el lugar. Sólo en el 4º día, después de iniciado el uso de Cefalexina 500 mg de 6/6 horas y medicación sintomática, surgió mejora de los síntomas sistémicos y de la reacción local (Figura 2 y 3).

DESARROLLO/DISCUSIÓN

La celulitis es un proceso inflamatorio piogénico agudo y extenso que acomete dermis y tejido celular subcutáneo, usualmente en miembros inferiores y rostro. La etiología varía conforme grupo etario, lugar e inmunidad del paciente. El



Figura 1. Antes de la Medicación. 2 días de evolución.

principal agente etiológico es el *Streptococo* β hemolítico del grupo A de Lancefield[1]. La variante anatómica más común es la celulitis periorbital[2]. Otros agentes incluyen Staphilococus aureus en los casos en que hay una ruptura en la piel, Haemophilus influenzae, en la celulitis bucal, Clostridium en la celulitis crepitante, entre otros[3].

Los factores que predisponen la celulitis son aquellos que fragilizan localmente las defesas naturales de la piel, traumas, heridas, picadas de insectos, mordida de animales, obesidad, edema, infecciones como impétigo, maceraciones fúngicas, eczema y varicela. Clínicamente se puede encontrar pródromos relacionados a la toxemia como fiebre, taquicardia, hipotensión y malestar general[4]. La delimitación entre la piel sana y la comprometida es imprecisa[5]. En el lugar de la infección hay edema, duro y caliente, eritema difuso y dolor a la palpación.

El tratamiento consiste en medidas generales de higiene, reposo, elevación del miembro acometido y terapia sistémica con antibióticos[6]. En caso de señales sistémicos graves, comprometimiento del rostro e inmunocomprometidos, se debe internar para tratamiento intravenoso[7]. Los antibióticos recomendados en las formas blandas son Cefalexina, Amoxicilina-Clavulanato o Clindamicina vía oral hasta 10 días. Formas graves con repercusión o refractarias al tratamiento deben ser tratadas con Oxacilina, Cefalosporina o Clindamicina intravenosas[7].



Figura 2. Despues de 4 días de medicación. 6 días de evolución.

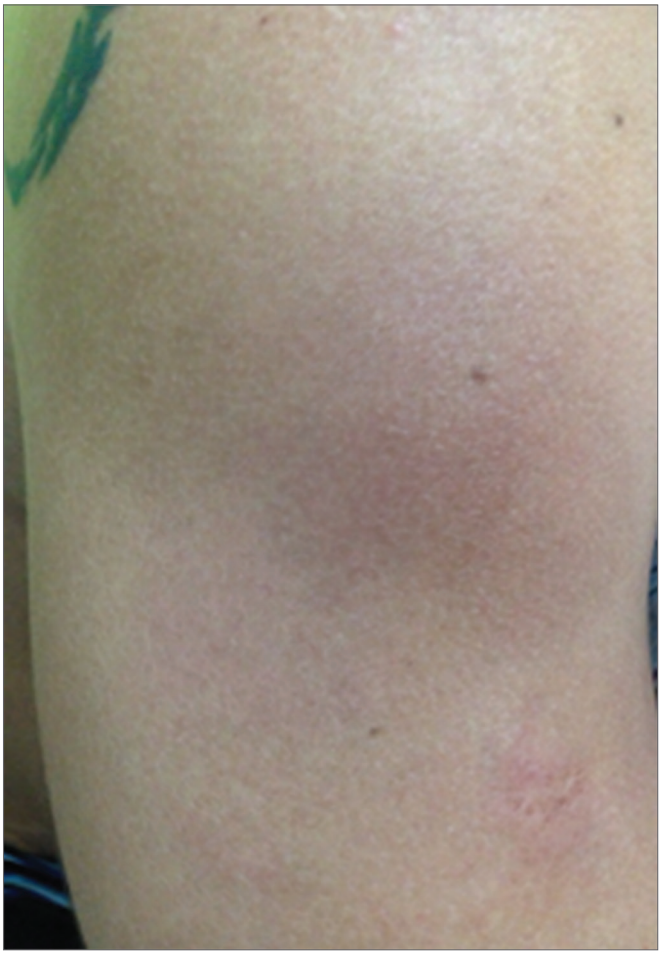

Figura 3. Despues de 5 días de medicación. 7 días de evolución.

CONSIDERACIONES FINALES

La vía de infección del paciente relatado fue el lugar de introducción de la aguja hipodérmica utilizada en la aplicación de la vacuna, lo que llevó a contaminación e infección directa del tejido celular subcutáneo. La improbabilidad del hecho lleva a discusión acerca de los procesos de higienización del lugar donde se aplicó la vacuna, torna cuestionable la eficacia de los métodos de control de infección de las áreas de aislamiento de la unidad de salud donde ocurrió el hecho y plantea la cuestión del riesgo de contaminación para los profesionales de salud que trabajan en ambiente muy contaminado como aquel donde ocurrió el presente caso.

REFERENCIAS

1. Fonseca GQ, Carvalho E. Relato de caso. Varicela infectada e Choque Séptico. [Acesso: 12 Abr 2015]. Disponível em: http://www.paulomargotto.com.br/index_sub.php?pageNum_rs_artigos_sub=13&totalRows_rs_artigos_sub=350&tipo=26
2. Monteiro G, Dias A, Teixeira E, Pereira J, Santos E, Laranjo G, et al. Celulite Periorbitária e Orbitária: casuística de 11 anos. Nascer e Crescer [periódico na Internet]. 2013 Set [Acesso 2 Dez 2014]; 22(3):158-161. Disponível em: http://www.scielo.mec.pt/scielo.php?script=sci_arttext&pid=S0872--07542013000300005&lng=pt
3. Firmino ICL. Infecções de pele e partes moles: proposta de protocolo de atendimento em unidade pediátrica [Dissertação de Mestrado]. Brasília: Hospital Regional da Asa Sul; 2010. viii, 55f.
4. Fogassa C, Rodrigues C, Almeida G. Celulite de membro superior evoluindo para fasceíte necrosante em paciente com diabetes melitus 2 - relato de caso. 12a Mostra de Produção Universitária, Rio Grande/RS, Brasil; 23 a 25 de outubro de 2013.
5. Delfino C. Infecção de pele e partes moles. Programa de Educação Médica Continuada CREMESP, abril 2013 [Acesso: 12 Abr 2015]. Disponível em: http://www.cremesp.org.br/pdfs/eventos/Infec%E7%F5es%20de%20pele%20e%20partes%20moles.pdf
6. Manual Merck. Celulite. Secção 17, Cap. 174 [Acesso 2 Dez 2014]. Disponível em: http://www.manualmerck.net/?id=200&cn=1026#
7. Diretrizes de Infecções Tegumentares [Acesso 2 Dez 2014]. Disponível em: http://www.famema.br/assistencial/epidemi/docs/DiretrizInfecTegumentares.pdf