Residência RP Pediátrica
Publicação Oficial da Sociedade Brasileira de Pediatria

Data de Submissão: 10/04/2021
Data de Aprovação: 01/11/2021

RELATO DE CASO

Síndrome de West associada à lisencefalia: relato de caso

West syndrome associated with lissencephaly - case report

Gabriella Mendes Dias Santos[1], Pedro Teixeira Meireles[1], Beatriz Moreira Motta de Freitas[2], Janaina Barbosa de Oliveira[1], Heloisa Cirilo Sousa[1], Luciana Silva Godoy[1], Julieta Isabel Triana Cansino[1]

Palavras-chave:
Lisencefalia, Espasmos infantis, Deficiências do desenvolvimento.

Resumo

Lisencefalia é uma patologia rara e com prognóstico reservado. É caracterizada por uma malformação cerebral devido a uma migração neuronal deficiente, ocorrida entre a 12ª e 16ª semanas de gestação. Essa migração deficiente pode gerar alterações no parênquima cerebral como agiria, paquigiria ou heterotopia de banda subcortical. Devido à dificuldade de suspeita clínica, é fundamental a realização de exames de imagem para diagnóstico. É uma patologia que necessita de um acompanhamento rigoroso com equipe multidisciplinar. Pode estar associada a Síndrome de West (SW), que é caracterizada como uma encefalopatia epiléptica caracterizada peça tríade: espasmos epilépticos, hipsarritmia na eletroencefalografia e atraso do desenvolvimento psicomotor. A maior incidência é no sexo masculino e entre 3 aos 12 meses de idade, sendo mais comum nos dois primeiros anos de vida. Essa síndrome é epileptogênica, podendo ser classificada, etiologicamente em criptogênica e sintomática, esta última apresenta uma causa estrutural no sistema nervoso central, como por exemplo o quadro de lisencefalia. O diagnóstico de SW é feito pela união entre características clínicas, achados eletroencefalográficos e exames de imagem. O tratamento é feito geralmente com associação de múltiplos antiepilépticos, devido ao difícil controle das convulsões. O caso descrito relata a evolução clínica de um paciente pediátrico com lisencefalia associada a Síndrome de West destacando os principais marcos de sua evolução clínica até o diagnóstico e tratamento.

[1] Mário Palmério Hospital Universitário - Universidade de Uberaba, Pediatria - Uberaba - Minas Gerais - Brasil.
[2] Instituto Tocantinense Presidente Antônio Carlos- IPAC Porto Nacional, Pediatria - Porto Nacional - Tocantins - Brasil.

Endereço para correspondência:
Gabriella Mendes Dias Santos.
Mário Palméiro Hospital Universitário. Av. Nenê Sabino, 2477, Santos Dumont, Uberaba, MG, Brasil. CEP: 38050-501. E-mail: gabriella.mds@gmail.com

DOI: 10.25060/residpediatr-2023.v13n3-611

Este trabalho está licenciado sob uma Creative Commons Attribution 4.0 International License.

Keywords:
Spasms, infantile, Developmental disabilities, Lissencephaly.

Abstract

Lissencephaly is a rare condition with a poor prognosis. It is characterized by a cerebral malformation due to deficient neuronal migration, which occurs between the 12th and 16th weeks of gestation. This deficient migration can generate changes in the cerebral parenchyma like agyria, pachigyria or heterotopic band. Due to the difficulty of clinical suspicion, it is essential to perform diagnostic imaging tests. It is a pathology with a poor prognosis that requires strict monitoring with a multidisciplinary team. It may be associated with West Syndrome (SW), which is characterized as an epileptic encephalopathy based on a triad: epileptic spasms, hypsarrhythmia in electroencephalography (EEG) and developmental arrest or psychomotor delay. The highest incidence is in males and between 3 and 12 months, being more common in the first two years of life. This syndrome is epileptogenic and can be etiologically classified as cryptogenic and symptomatic, the latter has a structural cause in the central nervous system, such as lissencephaly. The diagnosis of SW is made by the union between clinical characteristics, electroencephalographic findings (EEG) and imaging tests. Treatment, due to the difficult control of seizures, is usually done with combination of multiple antiepileptics. The case described here reports the clinical evolution of a pediatric patient with lissencephaly associated with West syndrome, highlighting the main milestones of his clinical evolution until diagnosis.

INTRODUÇÃO

Lisencefalia é uma malformação cerebral ocasionada devido a uma migração neuronal deficiente, que pode causar alterações no parênquima cerebral como agiria, paquigiria ou heterotopia de banda subcortical[1]. Possui uma prevalência estimada de 1 em 100.000 nascidos vivos. É uma patologia rara e com prognóstico reservado[2].

A síndrome de West (SW) é caracterizada como uma encefalopatia epiléptica caracterizada pela tríade: espasmos epilépticos, hipsarritmia em eletroencefalograma (EEG) e parada ou atraso do desenvolvimento psicomotor[3,4]. Apresenta maior incidência no sexo masculino, entre 3 e 12 meses de idade, com uma proporção em relação a nascidos vivos 1: 2.000 – 4.000[4]. Como essa síndrome é epileptogênica, ela pode ser classificada, etiologicamente, entre sintomática e criptogênica. A primeira apresenta como causa uma alteração estrutural no sistema nervoso central, como o quadro de lisencefalia relatado em nosso caso, já a segunda não apresenta alteração estrutural[4].

O objetivo deste relato de caso é descrever um caso pediátrico de lisencefalia associada à síndrome de West, destacando os principais marcos de sua evolução clínica. Este relato de caso foi aprovado pelo Comitê de Ética em Pesquisa (CAAE número 50173221.6.0000.5145) e os pais do lactente assinaram o TCLE autorizando sua publicação.

RELATO DE CASO

R.O.P.T.G, 5 meses e 9 dias, mãe hígida, pré-natal adequado. Nasceu com idade gestacional de 37 semanas e 4 dias, Apgar 9/9. Via de parto cesariana devido a feto com ventriculomegalia leve, alteração de índice de pulsatilidade médio das artérias uterinas e restrição de crescimento intrauterino tardio observado em ultrassonografia gestacional. Recebeu alta do alojamento conjunto com 44 horas de vida e não apresentou intercorrências durante a internação. Realizado ultrassonografia transfontanela e não foram identificadas alterações. Aos 4 meses de idade, iniciou quadro de hipertonia de membros superiores, com elevação ocular, extensão de braços e pernas e lateralização da cabeça associados a movimentos repetitivos. No início, apresentava frequência de 2 a 3 episódios por dia, posteriormente apresentou piora da frequência, chegando a apresentar crises de 3 em 3 horas. As crises acordavam o paciente e duravam cerca de 2 a 4 minutos. Além das crises, mãe também relatou que o lactente apresentava engasgos frequentes com água. Possuía dificuldade em manter o contato visual, mesmo durante a amamentação. E apresentava também atraso no desenvolvimento psicomotor, pois possuía características como: dificuldade em manter sustentação cefálica, não rolava, não tentava alcançar objeto e não realizava sorriso social com correspondência, geralmente sorria com estímulos sonoros.

Lactente foi internado para controle das crises e investigação. Foram realizados eletroencefalograma, demonstrando acentuada desorganização difusa da atividade de base em decorrência de aumento do teor de ondas lentas na faixa de frequência delta em vigília. Observada ainda atividade rápida na faixa de frequência beta e paroxismos epileptiformes, polimórficos (ondas agudas, pontas, polipontas e ondas agudas e ondas lentas), multifocais, de elevada amplitude e com predomínio em regiões posteriores, entremeados à atividade de base com distribuição em padrão caótico, que se demonstraram de modo contínuo durante vigília, caracterizando padrão típico de hipsarritmia. Os achados foram consistentes com encefalopatia difusa grave. A presença de paroxismos epileptiformes descritos era compatível com padrão típico de hipsarritmia (síndrome de West). Também foi submetido à Ressonância de Encéfalo (Figura 1 e Figura 2), que evidenciou superfície cortical lisa com espessa banda de substância cinzenta profundamente ao córtex, que se apresentou muito fino, presença de alguns sulcos rasos na base dos lobos temporais e frontais. Não foram evidenciados retardo de mielinização. Os achados foram compatíveis com lisencefalia clássica.

Durante a internação, o paciente fez uso de fenobarbital e levetiracetam. Recebeu alta hospitalar em uso de fenobarbital, vigabatrina e clobazam. Devido à dificuldade de controle das crises convulsivas, foi optado por realizar corticoterapia. Atualmente com 1 ano e 4 meses de idade, as crises estão controladas com a associação de vigabatrina,

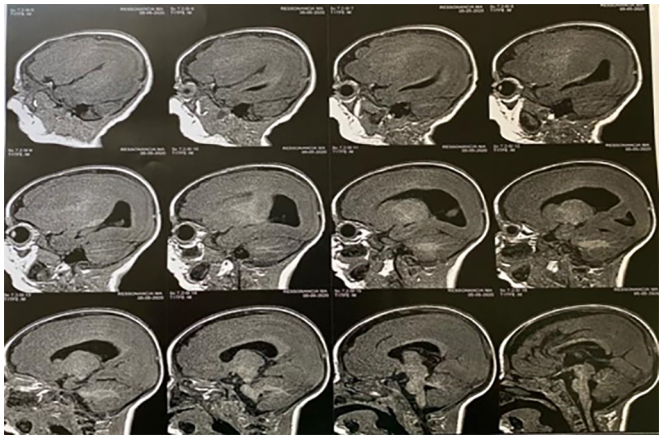

Figura 1. Ressonância magnética de encéfalo com superfície cortical lisa em plano sagital. Imagem demonstra superfície cortical lisa com espessa banda de substância cinzenta profundamente ao córtex, que se apresenta muito fino, há alguns sulcos rasos na base dos lobos temporais e frontais.

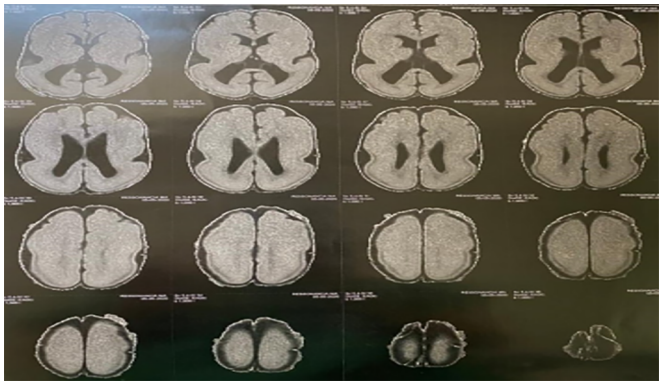

Figura 2. Ressonância magnética de encéfalo com superfície cortical lisa em plano axial. Imagem demonstra superfície cortical lisa com espessa banda de substância cinzenta profundamente ao córtex, que se apresenta muito fino, há alguns sulcos rasos na base dos lobos temporais e frontais.

clobazam e levetiracetam, estando há 4 meses sem crises. Está realizando acompanhamento multiprofissional com fototerapia, fisioterapia motora, terapia ocupacional, neurologista e gastroenterologista. Recentemente realizou gastrostomia devido à disfagia grave.

DISCUSSÃO

A lisencefalia é causada pela alteração do cromossomo 17 gene LIS 1 (*lissencephaly* 1), que regula os microtúbulos responsáveis pela migração das células neuronais para a posição final no cérebro durante o desenvolvimento do sistema nervoso, o qual ocorre entre 12 e 16 semanas de gestação. Os neurônios são criados na zona ventricular e se estendem pela glia radial para alcançar a zona cortical. O rompimento dessa migração causa redução ou ausência de giros, resultando na lisencefalia[5-7]. As alterações cromossômicas podem originar três tipos de erros: grandes deleções, que dão origem à síndrome de Miller-Dieker, caracterizada por lisencefalia associada a dismorfias faciais características; pequena deleção do cromossomo 17, que produz lisencefalia, mas sem dismorfia, como no caso relatado e; mutações pontuais, que dão origem à lisencefalia ou paquigiria isolada (os giros estão em menor quantidade, porém mais largos e rasos do que o normal)[8-10]. Os defeitos de migração e embriogênese são etiologias frequentes para paralisia cerebral, podendo ocorrer em crianças sem história de risco gestacional ou perinatal. Geralmente essas crianças são diagnosticadas somente por exames de imagem, como a ressonância magnética[11].

As crises convulsivas são comuns nos pacientes diagnosticados com lisencefalia, ocorrendo em mais de 90% das crianças, com início, geralmente, antes dos seis meses de idade[5], como demostrado no presente relato.

A síndrome de West (SW) é a encefalopatia mais comum nos dois primeiros anos de vida, consistindo em: espasmos epiléticos, hipsarritmia na encefalografia e atraso ou parada no desenvolvimento neuropsicomotor[12]. No caso apresentado, a criança apresentou quadro de hipertonia de membros superiores, elevação ocular, e extensão de braços e pernas, com movimentos repetidos, iniciados aos 4 meses de vida. Além disso, apresentou também dificuldade em manter o sustento cefálico e o bom contato visual.

Nesse aspecto, o diagnóstico de SW é feito pela união entre características clínicas e achados eletroencefalográficos (EEG). O achado característico no EEG mais prevalente é um padrão hipsarrítmico clássico com um fundo de atividades caóticas e desorganização com afiado multifocal ondas e picos, e decréscimo de atividade de fundo. Outros padrões que podem ser encontrados no EEG são definidos como atípicos, modificados ou hipsarritmia[13]. Nesse sentido, o paciente em questão realizou um EEG, o qual demonstrou acentuada desorganização difusa da atividade de base em decorrência de aumento do teor de ondas lentas na faixa de frequência delta em vigília, observou-se ainda atividade rápida na faixa de frequência beta e paroxismos epileptiformes, polimórficos, multifocais, de elevada amplitude e com predomínio em regiões posteriores. Esses achados sugerem uma encefalopatia difusa grave e, associados à presença de paroxismos epileptiformes, são compatíveis com padrão típico de hipsarritmia.

Além do EEG, exames de imagem se fazem necessários para definição etiológica dos espasmos epileptogênicos e, assim, melhor condução da terapêutica. Com os avanços de recursos na obtenção de neuroimagens e testes genéticos, a proporção de crianças com causas definidas para seus espasmos epiléticos tem aumentado: 61% com causas neurológicas definidas, 33% de origem criptogênica e 6% com investigação incompleta, dados de acordo com o Estudo de Espasmos Infantil no Reino Unido (UKISS)[12]. Dessa forma, o paciente do caso encaixa-se nos 61%, por apresentar, em ultrassonografia gestacional, sinais sugestivos de ventriculomegalia leve, associados à alteração de índice de pulsatilidade médio das artérias uterinas e restrição de crescimento intrauterino. Ademais, em ressonância magnética, foram identificadas evidências sugestivas de lisencefalia.

Devido ao difícil controle das convulsões na SW, é necessário geralmente a associação de múltiplos antiepilépticos. No caso apresentado, fez-se uso de levetiracetam, caracterizado como medicamento antiepilético de segunda geração, comumente utilizado como tratamento adjuvante de crises parciais, com ou sem generalização secundária. Além dessa medicação, associou-se também a vigabatrina, por agir permitindo o acúmulo de GABA no sistema nervoso central com uma maior atividade inibitória e supressão da atividade epileptiforme, que em estudos evidenciaram boa resposta em pacientes com SW e lesões no sistema nervoso Central (SNC)[14]. É considerada como primeira linha, sendo bem tolerada por praticamente todos os pacientes, apesar de risco de perda visual concêntrica. Ácido valproico e benzodiazepínicos também podem ser fármacos indicados, além de hormônio corticotrófico como ACTH e corticoesteroides[15].

CONCLUSÃO

A lisencefalia é uma doença rara e, apesar dos sinais clínicos, é fundamental a realização de exames de imagem para diagnóstico. É uma patologia de mau prognóstico, evoluindo, em grande parte, para epilepsia de difícil controle associado a retardo do desenvolvimento neuropsicomotor. Por tanto, é necessário diagnóstico precoce para início de tratamento farmacológico e acompanhamento rigoroso com equipe multidisciplinar, incluindo fonoterapia, fisioterapia e neurologista para controle das crises.

REFERÊNCIAS

1. Di Donato N, Chiari S, Mirzaa GM, Aldinger K, Parrini E, Olds C, et al. Lissencephaly: Expanded imaging and clinical classification. Am J Med Genet A. 2017 Jun;173(6):1473-88. DOI: https://doi.org/10.1002/ajmg.a.38245.
2. Williams F, Griffiths PD. In utero MR imaging in fetuses at high risk of lissencephaly. Br J Radiol. 2017 Apr;90(1072):20160902. DOI: https://doi.org/10.1259/bjr.20160902.
3. Wirrell EC, Shellhaas RA, Joshi C, Keator C, Kumar S, Mitchell WG. Pediatric Epilepsy Research Consortium. How should children with West syndrome be efficiently and accurately investigated? Results from the National Infantile Spasms Consortium. Epilepsia. 2015 Apr;56(4):617-25. DOI: https://doi.org/10.1111/epi.12951.
4. Zeka N, Gërguri A, Bejiqi R, Retkoceri R, Vuciterna A. Compare of the West syndrome with other syndromes in the epileptic encephalopathy - Kosovo Experience. Open Access Maced J Med Sci. 2017 Nov 28;5(7):925-8. DOI: https://doi.org/10.3889/oamjms.2017.192.
5. Sharief N, Craze J, Summers D, Butler L, Wood CB. Miller-Dieker syndrome with ring chromosome 17. Arch Dis Child. 1991 Jun;66(6):710-2. DOI: https://doi.org/10.1136/adc.66.6.710.
6. Spalice A, Parisi P, Nicita F, Pizzardi G, Del Balzo F, Iannetti P. Neuronal migration disorders: clinical, neuroradiologic and genetics aspects. Acta Paediatr. 2009 Mar;98(3):421-33. DOI: https://doi.org/10.1111/j.1651-2227.2008.01160.x.
7. Amorim ACM, Rodrigues CQC, Costa LLS. Síndrome de Miller-Dieker. Resid Pediatr. 2020;10(1):37-40 DOI: https://doi.org/10.25060/residpediatr-2020.v10n1-73.
8. Dobyns WB, Curry CJ, Hoyme HE, Turlington L, Ledbetter DH. Clinical and molecular diagnosis of Miller-Dieker syndrome. Am J Hum Genet. 1991 Mar;48(3):584-94.
9. Kanatani S, Tabata H, Nakajima K. Neuronal migration in cortical development. J Child Neurol. 2005 Apr;20(4):274-9. DOI: https://doi.org/10.1177/08830738050200040201.
10. Hernandez CHM, Bolte ML, Mesa TL, Escobar RH, Mellado CH, Huete IL. Lisencefalia y epilepsia en pediatria. Rev Chil Pediatr. 2007;78(6):615-20.
11. Pereira HV. Paralisia cerebral. Resid Pediatr. 2018;8(0 Supl 1):49-55. DOI: https://doi.org/10.25060/residpediatr-2018.v8s1-09.
12. Wirrell EC, Shellhaas RA, Joshi C, Keator C, Kumar S, Mitchell WG. Pediatric epilepsy research consortium. How should children with West syndrome be efficiently and accurately investigated? Results from the National Infantile Spasms Consortium. Epilepsia. 2015 Apr;56(4):617-25. DOI: https://doi.org/10.1111/epi.12951.
13. Pavone P, Polizzi A, Marino SD, Corsello G, Falsaperla R, Marino S, et al. West syndrome: a comprehensive review. Neurol Sci. 2020 Dec;41(12):3547-62. DOI: https://doi.org/10.1007/s10072-020-04600-5.
14. Henriquez-Souza AMM, Ataide Junior L, Laurentino GS. Vigabatrina no tratamento da síndrome de West: avaliação clínica e eletrencefalográfica em 13 pacientes. Arq Neuro-Psiquiatr (S Paulo). 2007 Mar:65(1):114-49.
15. Liberalesso PBN. Síndromes epilépticas na infância. Uma abordagem prática. Resid Pediatr. 2018;8(0 Supl 1):56-63 DOI: https://doi.org/10.25060/residpediatr-2018.v8s1-10.