Residência RP Pediátrica
Publicação Oficial da Sociedade Brasileira de Pediatria
ISSN-Online: 2236-6814

Data de Submissão: 26/05/2021
Data de Aprovação: 31/05/2021

RELATO DE CASO

Aneurisma de apêndice atrial esquerdo: um achado radiográfico acidental - relato de caso

Left atrial appendix aneurysm: an accidental radiographic finding - case report

Camila Maria Malnarcic[1], Roberta Costa Palmeira[1], Jessica Terribele[1], Myka Paloma Mascarenhas[1], Pedro Henrique Coelho[1], Mylena Narumi Takahashi[1], Natan Terribele[2], Elisa Brandalize[1]

Palavras-chave:
Tosse,
Apêndice atrial,
Pediatria.

Resumo

Aneurisma de apêndice atrial esquerdo é uma condição extremamente rara. Normalmente ocorre com alterações na valva mitral e manifesta-se com arritmias cardíacas ou tromboembolismos, mais comumente entre a segunda e quarta década de vida. Pode ser assintomático, sendo o diagnóstico realizado pela observação de alterações radiográficas, como a proeminência da borda cardíaca esquerda. Devido às complicações que podem ocorrer, a cirurgia para resseção é recomendada. O presente estudo relata um caso de uma lactente que foi atendida em consulta por queixa de tosse há dois meses. Foi iniciada investigação a qual diagnosticou aneurisma de apêndice atrial esquerdo. Logo, demonstra-se que apesar de ser mais comum entre segunda e quarta década de vida o aneurisma de apêndice atrial esquerdo pode também estar presente em crianças.

Keywords:
Cough,
Atrial appendage,
Pediatrics.

Abstract

Left atrial appendage aneurysm is an extremely rare condition. It usually oc-curs together with changes in the mitral valve and manifests itself with cardiac arrhythmias or thromboembolisms, most commonly between the second and fourth decade of life. It can be asymptomatic, and the diagnosis is made by ob-serving radiographic changes, such as the prominence of the left cardiac bor-der. Due to the complications that can occur, surgery for resection is recommended. The present study reports a case of an infant who was seen in con-sultation for a cough complaint two months ago. An investigation was initiated which diagnosed an aneurysm of the left atrial appendage. Therefore, it is shown that although it is more common between the second and fourth decades of life, the left atrial appendage aneurysm may also be present in children.

[1] Faculdade de Medicina Faceres - São José do Rio Preto - São Paulo - Brasil.
[2] Faculdade de Pato Branco, Medicina - Pato Branco - Paraná - Brasil.

Endereço para correspondência:
Camila Maria Malnarcic.
Faculdade de Medicina Faceres. Av. Anísio Haddad, nº 6751, Jardim Francisco Fernandes, São José do Rio Preto, SP, Brasil. CEP: 15090-305. E-mail: cmmalnarcic@hotmail.com

DOI: 10.25060/residpediatr-2023.v13n3-641

Este trabalho está licenciado sob uma Creative Commons Attribution 4.0 International License.

INTRODUÇÃO

O aneurisma de apêndice atrial esquerdo foi descrito pela primeira vez em 1938[1]. É uma alteração rara e em poucos casos o diagnóstico é feito nos primeiros anos de vida. É causada por uma displasia congênita dos músculos atriais[2]. Os pacientes portadores dessa alteração podem ser assintomáticos ou apresentar sintomas como dispneia ou taquicardia[3]. O diagnóstico é feito atualmente com ecocardiograma transtorácico (ETT) e, se necessário, com um estudo transesofágico.

O objetivo deste relato é descrever um caso pediátrico de aneurisma de apêndice atrial esquerdo, achado incidentalmente durante investigação de tosse persistente em lactente.

RELATO DE CASO

EPGF feminino, 11 meses, apresentou-se à consulta em abril de 2018 com quadro de tosse seca há dois meses, principalmente noturna e após mamadas, associada a roncos no peito, sem febre, sem dispneia ou sintomas nasais.

Já tinha tido episódio anterior de tosse e estava em uso de antialérgico, broncodilatador e corticoide sistêmico no momento da consulta.

Os exames laboratoriais para imunodeficiência foram normais, *prick test* e *rast* negativos.

Raio-X de tórax evidenciou uma opacidade peri-hilar em lobo inferior esquerdo (Figura 1).

Foi realizada antibioticoterapia com azitromicina por 5 dias, corticoide inalatório e broncodilatador.

Após o tratamento, a imagem radiológica estava mantida.

Foi solicitada tomografia de tórax, que revelou atelectasia subsegmentar basal posterior no lobo inferior esquerdo, sem adenomegalia, vasos normais, alargamento e alongamento do apêndice atrial esquerdo com aspecto aneurismático sem trombo (Figura 2).

Devido aos achados da tomografia, foi solicitado um ecocardiograma transtorácico (ETT) que evidenciou dilatação aneurismática do apêndice atrial esquerdo.

Paciente foi encaminhada para avaliação cardiológica, sendo indicada cirurgia para ressesção do aneurisma.

A paciente foi submetida à cirurgia para ressesção do aneurisma em agosto de 2018, sendo encontrado agenesia parcial do saco pericárdico. A cirurgia transcorreu sem intercorrências.

O raio-X de tórax de controle no pós-operatório evidenciou diminuição do volume pulmonar esquerdo com opacidade do lobo inferior esquerdo, sugestivo de atelectasia, sendo acompanhada pela fisioterapia respiratória.

Ultrassom de tórax em outubro de 2018 mostrou-se com paralisia diafragmática à esquerda.

Controle radiológico aos 6 e 8 meses de pós-operatório revelou melhora da paralisia diafragmática do pós-operatório cardíaco.

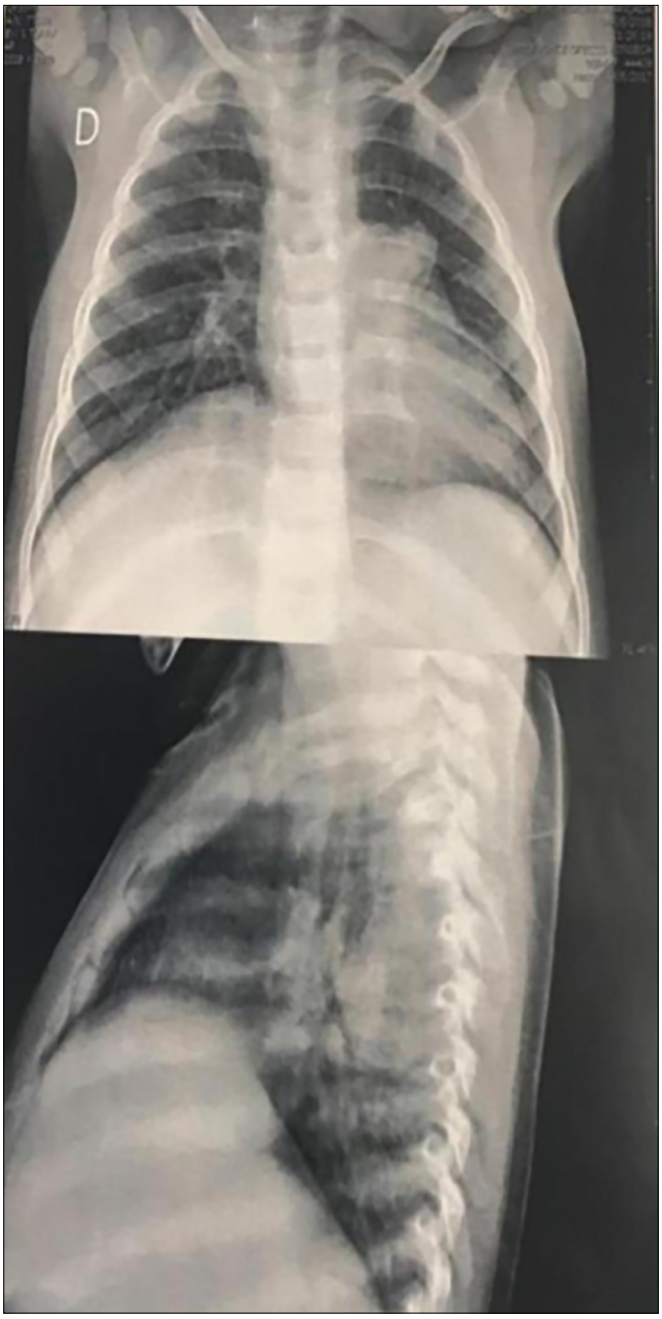

Figura 1. Opacidade de contornos regulares projetados em região peri-hilar à esquerda em topografia do lobo superior esquerdo.

DISCUSSÃO

Aneurisma de apêndice atrial esquerdo pode não apresentar sintomas, sendo, em 16% dos casos, um achado radiográfico acidental[4]. Quando apresenta sintomas, esses são insuficiência cardíaca, tromboembolismo ou palpitações. O tratamento cirúrgico precoce resulta em melhor prognóstico para o paciente, evitando aparecimento de complicações como tromboembolismos, decorrentes da estase sanguínea e



Figura 2. Tomografia de tórax revelando atelectasia subsegmentar basal posterior no lobo inferior esquerdo com alargamento e alongamento do apêndice atrial esquerdo com aspecto aneurismático sem trombo.

arritmias atriais causados pelo aneurisma de apêndice atrial esquerdo[5].

Raramente o aneurisma de apêndice atrial esquerdo é um achado isolado, na maioria das vezes aparece em associação com alterações na valva mitral ou defeitos do pericárdio.

No caso descrito acima, foi encontrada agenesia parcial do saco pericárdico, além do aneurisma de apêndice atrial esquerdo, sem outras alterações.

O ecocardiograma transesofágico (ETT) é o método de escolha para avaliação do apêndice atrial esquerdo, apresentando alta especificidade e sensibilidade[6]. Pela proximidade do apêndice atrial esquerdo ao esôfago, é possível ter uma boa visualização dessa estrutura e analisar a presença de aneurismas por meio da ETT. Porém, por ser um método semi-invasivo que apresenta custos adicionais e riscos potenciais, em muitos casos o ETT é utilizado como método diagnóstico. Além do ecocardiograma, pode-se utilizar também ressonância nuclear magnética e angiografia.

No presente caso, o diagnóstico foi sugerido por uma tomografia de tórax, realizada para investigação de uma opacidade presente no raio-x e confirmado pelo ecocardiograma transtorácico.

A ressecção cirúrgica é indicada quando o diagnóstico é estabelecido, diminuindo os riscos de eventos tromboembólicos e arritmias cardíacas, principais complicações do aneurisma de apêndice atrial esquerdo[7].

CONCLUSÃO

O relato descreveu um caso de aneurisma de apêndice atrial esquerdo como achado acidental em um raio-x de tórax para investigar tosse crônica. Foi indicada cirurgia para ressecção do aneurisma, tendo a paralisia diafragmática unilateral, como uma complicação esperada no pós-operatório de cirurgia torácica.

REFERÊNCIAS

1. Veiga VC, Rojas SSO, Silva Junior A, Patrício ML, Marum ECH, Abensur H. Left atrial appendage aneurysm: echocardiografic diagnostic. Arq Bras Cardiol [Internet]. 2008 May; [cited 2021 May 7]; 90(5):e37-9. Available from: http://www.scielo.br/scielo.php?script=sci_arttext&pid=S0066--782X2008000500014&lng=en. DOI: https://doi.org/10.1590/S0066--782X2008000500014.
2. Wilson D, Kalra N, Brody EA, Van Dyk H, Sorrell VL. Left atrial appendage aneurysm-a rare anomaly with an atypical presentation. Congenit Heart Dis. 2009 Nov/Dec;4(6):489-93. DOI: https://doi.org/10.1111/j.1747-0803.2009.00319.x.
3. Aydin SD, Vefa YS, Ozkan M. A rare giant congenital left atrial appendage aneurysm in a 1-day-old newborn. Echocardiography. 2018 May;35(5):757-9. DOI: https://doi.org/10.1111/echo.13883.
4. Silva Junior TJ, Manso PH, Vicente WVA, Jacob MF, Albieri LE, Pirolla PP, et al. Aneurisma de apêndice atrial esquerdo: relato de caso em criança assintomática. Arq Bras Cardiol. 2014;103(5 Supl 2):1-74.
5. Evangeliou AP, Sotiroglou E, Charitakis N, Loufopoulos G, Varassas C, Papadopoulos S, et al. An asymptomatic patient with an additional cardiac chamber giant left atrial appendage. Case Rep Cardiol. 2020 Feb;2020:6519089. DOI: https://doi.org/10.1155/2020/6519089.
6. Moreira FC. Avaliação do apêndice atrial esquerdo pela ecocardiografia transtorácica com imagem harmônica após evento neurológico agudo [Dissertação]. Porto Alegre: Universidade Federal do Rio Grande do Sul, Programa de Pós-graduação em Ciências de Saúde: Cardiologia e Ciências Cardiovasculares; 2004. [acesso em 2021 Maio 9]. Disponível em: https://www.lume.ufrgs.br/bitstream/handle/10183/6240/000527558.pdf?sequence=1.
7. Aryal MR, Hakim FA, Ghimire S, Ghimire S, Giri S, Pandit A, et al. Left atrial appendage aneurysm: a systematic review of 82 cases. Echocardiography. 2014 Nov;31(10):1312-8. DOI: https://doi.org/10.1111/echo.12667.