Residência RP Pediátrica
Publicação Oficial da Sociedade Brasileira de Pediatria
ISSN-Online: 2236-6814

Data de Submissão: 18/06/2021
Data de Aprovação: 11/10/2021

RELATO DE CASO

Enterocolite necrotizante grave em recém-nascido a termo: relato de caso

Severe necrotising enterocolitis in a full-term newborn: a case report

Julia Miranda Menezes[1], Leonardo Van De Wiel Barros Urbano Andari[1], Manuela Maria Insuellos Besen[1], Graziela de Araujo Costa[1], Tadeu Silveira Martins Renattini[2], Viviane Mauro Corrêa Meyer[1]

Palavras-chave:
Enterocolite necrosante, Enterocolite, Recém-nascido, Nascimento a termo, Relatos de casos.

Resumo

A enterocolite necrotizante (ECN) é uma importante causa de mortalidade na unidade de terapia intensiva neonatal, sendo rara em recém-nascidos a termo. Neste relato apresentamos um caso de ECN recém-nascido a termo que se apresentou ao serviço de saúde com 15 dias de vida com febre e distensão abdominal. Evoluiu com instabilidade hemodinâmica e pneumoperitônio, sendo necessária intervenção cirúrgica com ressecção intestinal extensa. O caso se distingue pela ausência de fatores de risco clássicos para a doença (cardiopatia congênita, hipóxia perinatal e alergia à proteína do leite de vaca) e pela gravidade maior que o habitual em pacientes termo. Além disso, teve apresentação mais tardia que o geralmente descrito na literatura e acometimento jejuno-ileal e não colônico. O diagnóstico de ECN é um desafio em recém-nascidos a termo, devido aos achados muitas vezes inespecíficos da doença e baixa prevalência neste grupo.

Keywords:
Enterocolitis, necrotizing, Enterocolitis, Infant, newborn, diseases, Term birth, Case reports.

Abstract

Necrotizing enterocolitis (NEC) is an important cause of mortality in the neonatal intensive care unit, and a rare finding in term neonates. We report a case of NEC in a 15 day old term neonate who presented to urgency care with fever and abdominal distension. He had a severe course of illness with pneumoperitoneum and hemodynamic instability and required surgical intervention with extensive intestinal resection. This case is particular due to the absence of classical risk factors for NEC (congenital cardiopathy, perinatal hypoxia, cow milk protein allergy) and to the more severe clinical presentation than most cases of NEC in term patients. Furthermore, the late start of symptoms and small intestine necrosis rather than colonic were unusual. NEC diagnosis is a challenge in term neonates due to the unspecific signs and symptoms it can present and its low prevalence in this group.

[1] Faculdade Israelita de Ciências da Saúde Albert Einstein, Faculdade de Medicina - São Paulo - São Paulo - Brasil.

Endereço para correspondência:
Manuela Maria Insuellos Besen.
Faculdade Israelita de Ciências da Saúde Albert Einstein. Av. Padre Lebret - Morumbi, São Paulo, SP, Brasil. CEP: 05653-120. E-mail: manuelabesen@gmail.com

DOI: 10.25060/residpediatr-2023.v13n3-665

Este trabalho está licenciado sob uma Creative Commons Attribution 4.0 International License.

INTRODUÇÃO

A enterocolite necrotizante (ECN) é uma doença inflamatória intestinal que representa importante causa de morbimortalidade na Unidade de Terapia Intensiva (UTI) neonatal[1]. É comumente associada à prematuridade[1-7], mas também apresenta outros fatores de risco relevantes como baixo peso ao nascer e cardiopatias congênitas[3,4].

A apresentação clínica é variável, podendo manifestar-se aguda ou insidiosamente, incluindo sinais e sintomas inespecíficos (febre, hipotermia, hipotensão), e específicos (distensão abdominal, eritema local, enterorragia)[1,8,9]. Em casos mais graves, dobras de alças intestinais podem ser visualizadas ao exame físico[8].

O diagnóstico é definido a partir da junção de achados clínicos, radiológicos e laboratoriais[1]. Pneumatose intestinal e presença de gás na região da veia porta são patognomônicos de ECN em recém-nascido (RN) com disfunção intestinal[8]. Alterações laboratoriais comuns incluem trombocitopenia, neutropenia, aumento de proteína C-reativa, distúrbios hidroeletrolíticos e coagulopatia[9].

O tratamento baseia-se em descompressão gástrica, antibioticoterapia, suporte hemodinâmico e respiratório. Casos graves necessitam de intervenção cirúrgica, indicada principalmente nos casos de pneumoperitônio, paracentese com conteúdo entérico ou deterioração clínica[8].

Apresentamos o caso de um RN termo com ECN, sem outros fatores de risco classicamente estabelecidos para esta condição, ressaltando os achados clínicos iniciais inespecíficos e a gravidade da evolução.

RELATO DE CASO

RN do sexo masculino, nascido com idade gestacional de 39 semanas e 6 dias de acordo com a data da última menstruação (DUM) e pesando 2700g, sendo classificado como pequeno para idade gestacional (menor que percentil 10 de peso para idade no gráfico Intergrowth-21st). Parto vaginal, com tempo de bolsa rota menor que 18 horas, pesquisa de Estreptococo do grupo B não realizada e antibioticoprofilaxia intraparto não indicada, Apgar 9/10. Apresentou na maternidade hipoglicemia assintomática (tratada com fórmula) e icterícia neonatal fisiológica, sem indicação de fototerapia, sem incompatibilidade sanguínea. Mãe apresentou infecção por COVID-19 durante a gestação, dois meses antes do parto, com sintomas respiratórios brandos, sem necessidade de internação. Demais sorologias maternas negativas durante a gestação. RN recebeu alta com a mãe, com orientação de aleitamento materno e complementação com fórmula de partida.

Aos 15 dias de vida, compareceu à Unidade de Pronto Atendimento (UPA) com queixa de febre (37,8ºC) há 4 dias, sendo medicado até então com paracetamol, porém evoluindo com distensão abdominal, irritabilidade e prostração. Ao exame físico, encontrava-se em mau estado geral, descorado, desidratado, ictérico zona III de Kramer. Temperatura 37,8ºC, frequência cardíaca 150bpm, frequência respiratória 50irpm, saturação 98% em ar ambiente. Sem alterações no exame cardiovascular e respiratório. Abdome distendido, fácies de dor à palpação difusa, ruídos hidroaéreos presentes, descompressão brusca negativa, sem massas ou visceromegalias palpáveis, cicatriz umbilical em bom aspecto.

Iniciada monitorização, puncionado acesso venoso, realizada expansão volêmica e coletados exames (Tabela 1). Introduzidos oxacilina e amicacina para sepse neonatal tardia, assumido provável foco urinário após resultados de exames iniciais. Paciente transferido para enfermaria, porém, após dois dias, evoluiu com deterioração hemodinâmica, lesão renal aguda e piora da distensão abdominal, sendo transferido para a unidade de terapia intensiva (UTI) pediátrica com hipótese diagnóstica de ECN. Urinocultura coletada na admissão da UPA com resultado negativo.

Tabela 1. Exames laboratoriais na admissão.

Exame	Resultado
Hemograma	
Hemoglobina (g/dL)	7,8
Hematócrito (%)	26,1
Leucócitos (células/mm3)	2350
Neutrófilos (células/mm3)	839 (35,7%)
Eosinófilos (células/mm3)	21 (0,9%)
Basófilos (células/mm3)	9 (0,4%)
Linfócitos (células/mm3)	1340 (57%)
Monócitos (células/mm3)	141 (6%)
Plaquetas (número/mm3)	180000
PCR (mg/dL)	49,6
Fosfatase alcalina (U/L)	900
GamaGT (U/L)	79
Bilirrubinas totais (mg/dL)	15,5
Bilirrubinas diretas (mg/dL)	7,3
Transaminases	
Transaminase oxalacética (U/L)	52
Transaminase pirúvica (U/L)	31
Função renal	
Creatinina (mg/dL)	0,43
Ureia (mg/dL)	24
Urina 1	
Proteínas	+2
Hemácias (unidades/mL)	16000
Leucócitos (unidades/mL)	175000
Nitrito	Negativo
Esterase	Negativo
Gasometria venosa	
Potencial hidrogeniônico (pH)	7,27
Bicarbonato (mmol/L)	19,3

Na admissão da UTI, realizada intubação orotraqueal, passado acesso venoso central, iniciadas drogas vasoativas, escalonada antibioticoterapia (meropenem, vancomicina e micafungina) e mantido em jejum com sonda orogástrica (SOG) aberta para descompressão e soro de manutenção basal. Iniciada diálise peritoneal e transfusão de plasma e hemácias. Realizadas radiografia de abdome (Figura 1) e ultrassonografia de abdome, esta última evidenciando edema periportal difuso, pequeno pneumoperitôneo e pequena quantidade de líquido livre na cavidade abdominal. Ecocardiograma descartou cardiopatias congênitas.

Após três dias, ainda em jejum com SOG aberta e soro de manutenção basal, mantinha abdome tenso e distendido e evoluiu com hiperemia de parede abdominal. Optado pela realização de laparotomia exploradora, que evidenciou enterecolite com lesão isquêmica de todo jejuno e íleo proximal, sem sinais de perfuração na descrição cirúrgica. Realizada ressecção de 53,5 centímetros de jejuno e íleo proximal e anastomose terminoterminal. O anatomopatológico revelou extensa necrose isquêmica de intestino delgado, por vezes transmural, infiltrado inflamatório misto com áreas de supuração associada, focos de hemorragia e congestão vascular e serosite aguda fibrinoleucocitária, sendo o conjuto de achados compatível com ECN.

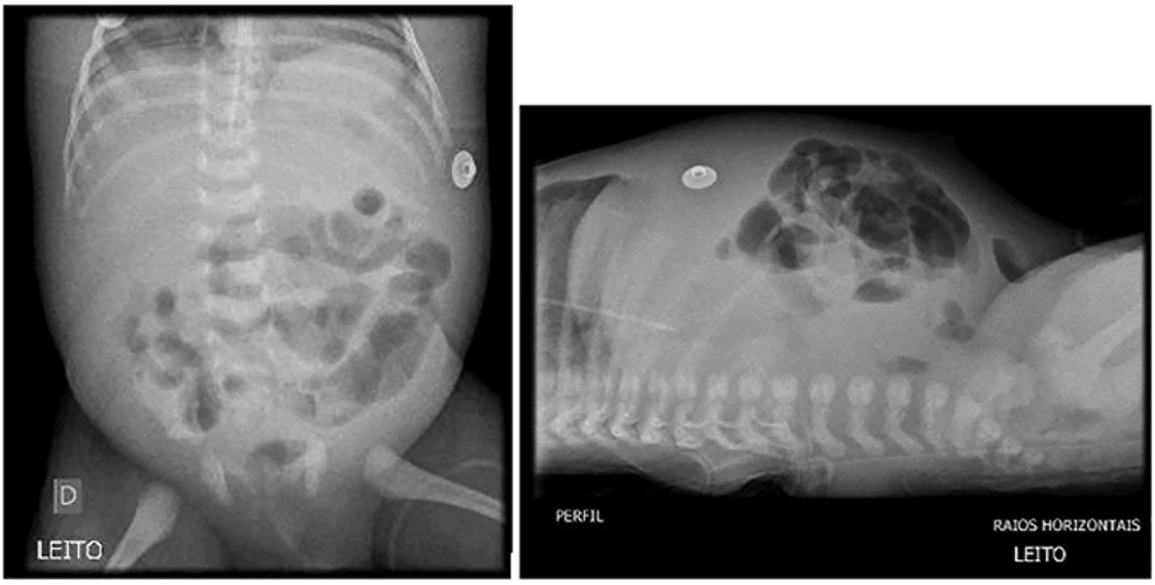

Figura 1. Radiografia de abdome em incidências anteroposterior e perfil em decúbito dorsal mostrando distensão de alças intestinais.

Após a intervenção cirúrgica, o paciente evoluiu com melhora progressiva. Introduzida nutrição parenteral total um dia após procedimento e iniciada dieta enteral sete dias após. Recebeu alta hospitalar após 43 dias.

DISCUSSÃO

A variedade de apresentações clínicas da ECN e seus achados muitas vezes inespecíficos tornam seu diagnóstico um desafio. Além disso, a raridade dessa condição em pacientes nascidos a termo traz dificuldades em esclarecer as possíveis diferenças de fatores de risco e fatores prognósticos nessa população em relação aos prematuros. Por esse motivo, devemos estar atentos a essa possibilidade diagnóstica em pacientes com sinais inespecíficos de sepse neonatal ou intolerância alimentar[9].

Apenas 10% dos casos de ECN ocorrem em RN a termo[8] e há a hipótese de que a doença nesse grupo represente uma entidade patológica diferente daquela encontrada em recém-nascidos pré-termo (RNPT)[2]. Em ambos os casos, sua etiologia ainda não é totalmente compreendida, envolvendo um processo de isquemia e inflamação em associação à translocação bacteriana[4]. Aparentemente, em pacientes prematuros, a isquemia intestinal é o fator desencadeante, levando à ruptura da mucosa imatura, translocação bacteriana e inflamação com formação de gangrena necrotizante. Já em recém-nascidos a termo, a ordem das afecções parece se inverter[5,6]. Um desequilíbrio da microbiota intestinal, ou disbiose, levaria à ativação imune por meio do reconhecimento de lipossacarídeos bacterianos pelos receptores toll-like 4 e liberação de citocinas pró-inflamatórias como TNF-alfa, IL-6 e IL-8. Essa resposta resultaria tanto na ruptura da mucosa intestinal, permitindo aumento da translocação bacteriana, quanto na vasoconstrição intestinal, gerando isquemia parcial ou total da parede intestinal[5,6].

No caso descrito, o RN, além de ser termo, não possuía nenhum dos principais fatores de risco associados ao desenvolvimento de ECN nesse grupo: cardiopatia congênita, sepse prévia, doenças cromossômicas, hipotireoidismo, hipóxia perinatal, alergia à proteína do leite de vaca, policitemia,

pré-eclâmpsia e diabetes gestacional[9]. Entretanto, em uma série de 14 casos de ECN em RN termo, apenas 50% dos pacientes apresentaram esses fatores de risco. Os demais pacientes apresentavam intercorrências leves comuns do período neonatal como hiperbilirrubinemia e hipoglicemia assintomática[4], presentes também neste caso. Além disso, o uso de fórmula láctea tem sido considerado por alguns autores como possível fator de risco para ECN[1,4,9,10]. No entanto mais estudos ainda são necessários a fim de avaliar definitivamente a associação desses fatores com o risco de ECN.

A apresentação clínica do paciente em questão também divergiu dos achados mais comuns de ECN em bebês a termo. Overman et al. (2019)[2] descrevem que a evolução do quadro em RN termo é frequentemente mais branda, com acometimento usual do cólon e menor necessidade de cuidados críticos, como drogas vasoativas, suporte ventilatório e intervenção cirúrgica[2]. No caso relatado, entretanto, o RN evoluiu com rápida deteriorização clínica, classificado como estágio III de Bell[11], necessitando de medidas invasivas e realização de laparotomia exploradora, a qual revelou o acometimento de jejuno e íleo. Além disso, o início do quadro geralmente é mais precoce nos pacientes termo[3], com média de apresentação aos 5 dias de vida[9]. Já neste caso, a apresentação foi tardia, com início dos sintomas na segunda semana de vida.

A ECN também pode acarretar morbidade no longo prazo. No seguimento da puericultura, deve-se atentar para a possibilidade de baixo ganho pôndero-estatural, lesão hepática após uso de nutrição parenteral, síndrome do intestino curto[8,12] e alteração do neurodesenvolvimento[13].

CONCLUSÃO

Concluindo, este caso ressalta a importância da suspeita clínica de ECN em RN termo mesmo sem presença de fatores de risco clássicos. A ausência do diagnóstico pode acarretar não só em complicações imediatas, mas também em morbidade significativa ao longo da vida do paciente.

REFERÊNCIAS

1. Bellodas SJ, Kadrofske M. Necrotizing enterocolitis. Neurogastroenterol Motil. 2019;31(3):e13569.
2. Overman RE, Criss CN, Gadepalli SK. Necrotizing enterocolitis in term neonates: A different disease process? J Pediatr Surg. 2019;54(6):1143-6.
3. Ostlie DJ, Spilde TL, St Peter SD, Sexton N, Miller KA, Sharp RJ, et al. Necrotizing enterocolitis in full-term infants. J Pediatr Surg. 2003 Jul;38(7):1039-42.
4. Maayan-Metzger A, Itzchak A, Mazkereth R, Kuint J. Necrotizing enterocolitis in full-term infants: case–control study and review of the literature. J Perinatol. 2004;24(8):494-9.
5. Hunter CJ, Upperman JS, Ford HR, Camerini V. Understanding the susceptibility of the premature infant to necrotizing enterocolitis (NEC). Pediatr Res. 2008 Feb;63(2):117-23.
6. Bazacliu C, Neu J. Pathophysiology of necrotizing enterocolitis: an update. Curr Pediatr Rev. 2019;15(2):68-87.
7. Santos MN, Lutti-Filho JR, Guerra P, Murbach CO, Lopes JM, Respondovesk T, et al. Analysis of cases of necrotizing enterocolitis of the São Francisco NA Providencia de Deus University Hospital in the period of january 2015 to october 2017. Resid Pediatr. 2018;8(3):123-7.
8. Rich BS, Dolgin SE. Necrotizing Enterocolitis. Pediatr Rev. 2017;38(12):552-9.
9. Wertheimer F, Arcinue R, Niklas V. Necrotizing enterocolitis: enhancing awareness for the general practitioner. Pediatr Rev. 2019;40(10):517-27.
10. Christensen RD, Lambert DK, Baer VL, Gordon P V. Necrotizing Enterocolitis in Term Infants. Clin Perinatol. 2013;40(1):69-78.
11. Bell MJ, Ternberg JL, Feigin RD, Keating JP, Marshall R, Barton L, et al. Neonatal necrotizing enterocolitis. Ann Surg. 1978;187(1):1-7.
12. Chu A, Chiu HK. Necrotizing enterocolitis in the full-term infant. Pediatr Ann. 2015;44(10):e237-42.
13. Samuels N, van de Graaf RA, de Jonge RC, Reiss IK, Vermeulen MJ. Risk factors for necrotizing enterocolitis in neonates: a systematic review of prognostic studies. BMC Pediatr. 2017;17(1):105.