Residência RP Pediátrica
Publicação Oficial da Sociedade Brasileira de Pediatria
ISSN-Online: 2236-6814

Data de Submissão: 10/02/2022
Data de Aprovação: 15/06/2023

ARTIGO ORIGINAL

Ampliando a aplicabilidade da ultrassonografia no âmbito neonatal: além das hemorragias cerebrais

Expanding the applicability of ultrasonography in the neonatal sphere: in addition to cerebral hemorrhages

Julia Amim Rosa[1], Milena Rasche[1], Gabrielly de Araujo[1], Marcia Wang Matsuoka[1], Mário Cícero Falcão[1], Fabiola Roberta Marim Bianchini[1], Laura Emilia Monteiro Bigelli Cardoso[1], Lisa Suzuki[1]

Palavras-chave:
Ultrassonografia,
Coluna vertebral,
Pulmão,
Suturas cranianas,
Recém-nascido.

Resumo

Introdução: A ultrassonografia neonatal se iniciou nos anos 70 para avaliação de hemorragias cerebrais. Com o advento de diferentes transdutores e melhoria dos equipamentos com função Doppler, seu uso em muito se ampliou, sendo possível avaliação de quase todos os órgãos. **Objetivos:** Mostrar novas aplicabilidades da ultrassonografia como método auxiliar no diagnóstico de alterações da coluna vertebral, afecções pulmonares e suturas cranianas no período neonatal. **Métodos:** Estudo descritivo de exames ultrassonográficos realizados com aparelho Logiq P7 da General EletricT, com transdutores multifrequenciais e microconvexo com frequência de 3 a 11 MHz e linear com frequência de 2 a 11 MHz. As avaliações ultrassonográficas foram realizadas imediatamente após a suspeita diagnóstica, por médico especialista com mais de 15 anos de experiência em ultrassonografia pediátrica, desde que a condição clínica do recém-nascido permitisse o exame e, caso houvesse necessidade, nova ultrassonografia seria realizada para confirmação diagnóstica. **Resultados:** Apresentação de imagens ultrassonográficas de exames realizados em uma Unidade Neonatal de nível terciário, incluindo avaliações de coluna vertebral, pulmões e ossos do crânio, assim apresentados: 1. Ultrassonografia de coluna neonatal normal (cone medular e cauda equina). 2. Ultrassonografia de tórax neonatal normal, com presença de linhas A e raras linhas B e representação gráfica da mobilidade diafragmática normal. 3. Ultrassonografia da sutura craniana sagital pérvia e fechada. **Conclusões:** Ultrassonografia é um método com diversas aplicabilidades e seu uso na população neonatal favorece o diagnóstico e acompanhamento satisfatório de várias patologias, de maneira não invasiva e inócua, reservando outros métodos diagnósticos para os casos em que seja necessária complementação diagnóstica.

[1] Instituto da Criança e do Adolescente, Departamento de Pediatria - São Paulo - São Paulo - Brasil.

Endereço para correspondência:
Mário Cícero Falcão.
Instituto da Criança e do Adolescente. Av. Dr. Enéas Carvalho de Aguiar, 647 - Cerqueira César, São Paulo - SP, Brasil.
Cep: 05403-000 E-mail: mario.falcao@hc.fm.usp.br

DOI: 10.25060/residpediatr-2023.v13n3-836

Este trabalho está licenciado sob uma Creative Commons Attribution 4.0 International License.

Keywords:
Ultrasonography,
Spine,
Lung,
Cranial sutures,
Infant newborn.

Abstract

Introduction: Neonatal ultrasound began in the 1970s to evaluate cerebral hemorrhages. With the advent of different transducers and improvement of the technological devices (Doppler function), its use has greatly expanded, being possible the evaluation many organs. **Objectives:** The study aims to show new applicability of ultrasonography, as an auxiliary method in the diagnosis of spinal alterations, pulmonary diseases, and cranial sutures in the neonatal period. **Methods:** Descriptive study of ultrasound examinations performed with the Logiq P7 device of General EletricT, with multifrequency and microconvex transducers with frequency of 3 to 11 MHz and linear with frequency of 2 to 11 MHz. Ultrasound evaluations were performed immediately after diagnostic suspicion, by a specialist physician with more than 15 years of experience in pediatric ultrasound, provided that the clinical condition of the newborn allowed the examination and, if there was a need, a new ultrasound would be performed for diagnostic confirmation. **Results:** Presentation of ultrasound images performed routinely in a neonatal tertiary-level unit, including evaluations of spine, lungs and skull bones presented as well: 1. Ultrasonography of normal neonatal spine (medullary cone and cauda equina). 2. Normal neonatal chest ultrasound, with the presence of A-lines and rare B-lines, and graphic representation of normal diaphragmatic mobility. 3. Ultrasound of the pervious and closed sagittal cranial suture. **Conclusions:** Ultrasonography has several applicability, and its use in the neonatal population favors satisfactory the diagnosis and follow-up of various pathologies, in a noninvasive and innocuous manner, reserving the other diagnostic methods for cases in which diagnostic complementation is necessary.

INTRODUÇÃO

O uso da ultrassonografia (USG) nas unidades neonatais tem-se mostrado bastante útil na prática diária no diagnóstico e acompanhamento de patologias já consagradas como as hemorragias cerebrais e as dilatações ventriculares[1,2]. Entretanto, com o advento de diversos transdutores, de aparelhos ultrassonográficos portáteis e da evolução de outras especialidades, houve uma ampliação no seu uso para diagnóstico e acompanhamento de várias doenças razoavelmente comuns na Neonatalogia, que anteriormente não eram avaliadas sob a ótica ultrassonográfica, como na avaliação de disrafismos ocultos em coluna vertebral, nas principais patologias pulmonares neonatais, como a taquipneia transitória do recém-nascido (TTRN) e a síndrome do desconforto respiratório (SDR) e em segmento cefálico, na avaliação das suturas cranianas, quando houver a suspeita de fechamento precoce destas[3-5].

A aplicação da USG no diagnóstico e acompanhamento das hemorragias cranianas já está bem estabelecida[6]. Mediante esse método, é possível a avaliação e acompanhamento evolutivo de sua gravidade utilizando-se a classificação de Papile, que diferencia os vários graus das hemorragias em graus I, II, III e IV, a depender do local em que a hemorragia tenha ocorrido[7]. Desde a introdução da ultrassonografia na assistência perinatal no final da década de 70, com o advento dos aparelhos portáteis e o desenvolvimento dos diversos transdutores disponíveis atualmente, houve uma melhora significativa na qualidade das imagens e na possibilidade de execução[8]. No passado, as avaliações ultrassonográficas eram utilizadas principalmente para examinar o sistema ventricular, assim como para diagnosticar as hemorragias intraventriculares e cistos periventriculares[9]. Nos dias atuais, a ultrassonografia fornece detalhes que não eram identificados nos aparelhos mais antigos, propiciando ao observador bem treinado a detecção de alterações menores que anteriormente não eram passíveis de identificação como pequenas lesões cerebrais hemorrágicas e isquêmicas neonatais, anormalidades congênitas e alterações na maturação cerebral[10].

Com o uso da função Doppler, disponível nos aparelhos ultrassonográficos atuais, é possível também a avaliação da vascularização nos diferentes órgãos, permitindo a visualização das características da arquitetura vascular e a avaliação do fluxo no interior do vaso analisado, seja artéria ou veia[11].

Além do segmento craniano, é possível também a avaliação do segmento abdominal, onde é factível a caracterização da anatomia abdominal, incluindo aqui a visualização de rins, ureteres (quando distendidos) e bexiga, na pesquisa de eventuais malformações ou patologias como, por exemplo, hidronefrose[12].

Vale ressaltar que o uso da USG na população neonatal em particular apresenta várias vantagens: o advento dos aparelhos portáteis favorece a sua realização à beira do leito, evitando dessa forma a manipulação excessiva e o deslocamento do recém-nascido, por vezes, muito prematuro ou instável até onde se encontra o aparelho ultrassonográfico[13]. Além disso, é um método de imagem indolor e inócuo, que possibilita a sua realização sempre que necessária e é uma maneira de se avaliar a dinâmica da estrutura a ser estudada, como a avaliação da mobilidade diafragmática e pulmonar, a avaliação da presença ou ausência da peristalse intestinal, a caracterização de eventuais ureteroceles na suspeita de alguma obstrução nas vias urinárias, não visíveis em outros métodos de imagem, como a radiografia e a tomografia computadorizada[12].

Além disso, a população pediátrica apresenta vantagens em relação à população adulta na aquisição das imagens, pois a musculatura é pouco desenvolvida e apresenta pouco tecido adiposo. Em neonatos, em particular, a pouca calcificação das estruturas ósseas, por vezes ainda cartilaginosa, permite a passagem do feixe ultrassônico, permitindo a caracterização de estruturas da medula espinhal[13].

Nesse contexto, o presente estudo tem como objetivo disseminar a possibilidade da ampliação do seu uso pelas suas

facilidades como método auxiliar no diagnóstico de alterações da coluna vertebral, afecções pulmonares e suturas cranianas no período neonatal.

MÉTODOS

Estão apresentadas imagens ultrassonográficas de exames realizados rotineiramente em uma Unidade Neonatal de nível terciário, incluindo avaliações de coluna vertebral, pulmões e ossos do crânio.

Os exames aqui demonstrados foram realizados no aparelho disponível no serviço, um Logiq P7 da General Eletric™, com transdutores multifrequenciais e microconvexo com frequência de 3 a 11 MHz e linear com frequência de 2 a 11 MHz.

Para a realização do USG de coluna o recém-nascido foi, preferencialmente, posicionado em decúbito ventral, com um coxim na região do abdome para aumentar o espaço intervertebral e assim facilitar a caracterização da medula; realiza-se, então, a varredura do canal vertebral, utilizando-se um transdutor linear.

Para a realização da USG pulmonar o recém-nascido foi mantido em decúbito dorsal horizontal e realizada a varredura de todo o tórax, bilateralmente, utilizando-se um transdutor linear.

Para a realização da USG do crânio, para a avaliação das suturas cranianas, o recém-nascido foi, preferencialmente, posicionado em posição ortostática no colo, permitindo a varredura das suturas metópica, sagital, coronais direita e esquerda e lambdoideas direita e esquerda, assim como da fontanela anterior. Sempre que possível, o exame foi realizado em recém-nascidos que estavam em boas condições clínicas, sem a necessidade de suporte ventilatório ou incubadoras.

RESULTADOS

Os autores procuraram mostrar imagens ultrassonográficas de exames realizados rotineiramente em unidades neonatais, com a utilização de aparelho ultrassonográfico e transdutores frequentemente disponíveis em unidades de internação, e com uso já consagrado nos adultos.

Com a utilização da USG na avaliação da coluna neonatal (Figura 1), através das vértebras ainda cartilaginosas, é possível a caracterização das características medulares, assim como seu posicionamento no interior do canal medular, e permite também a avaliação da sua mobilidade, que deve estar presente na medula normal. É possível, pela USG, a avaliação do posicionamento e morfologia do cone medular, avaliar e descartar a presença de tumorações como cistos e lipomas, que podem eventualmente causar danos por compressão nas raízes nervosas, assim como é possível também a avaliação de possíveis trajetos fistulosos nas fossetas sacrais[3].

Na avaliação do tórax neonatal, é possível um exame bastante satisfatório de patologias que alteram a superfície pulmonar, como as consolidações pulmonares, a presença de derrame e espessamento pleural, e nas unidades de cuidados intensivos, em particular, a USG possibilita o diagnóstico e acompanhamento das patologias inerentes ao período neonatal, como a TTRN e a SDR[14].

No tórax normal, habitualmente são observadas as linhas A e raras linhas B (Figura 2) e a perda desses sinais ultrassonográficos normais poderá estar relacionada à presença de patologias. As linhas A aparecem abaixo da linha pleural, mostrando-se, ao mesmo tempo, horizontais paralelas e equidistantes entre si e representam artefatos de reverberação, encontradas habitualmente em pulmões saudáveis. As linhas B são feixes verticais que partem da pleura visceral avançando até porções mais profundas do tórax. Essas linhas B são geradas por uma mistura ar/líquido no tecido pulmonar.

Além disso, a USG, por ser um método dinâmico, permite a identificação da mobilidade pulmonar e diafragmática, sendo superior à radiografia de tórax para essa finalidade. Nos casos em que existe a suspeita de redução na mobilidade diafragmática ou seleção de brônquio após intubação, por exemplo, a USG permite essa avaliação de maneira rápida e inócua (Figura 3)[15].

Mais recentemente, a USG mostrou-se como um método bastante satisfatório para a avaliação das suturas cranianas, anteriormente avaliadas mediante a tomografia computadorizada, que utiliza radiação para sua realização. Mediante a USG, é possível a avaliação das plagiocefalias posturais, não relacionadas ao fechamento precoce das suturas cranianas (Figura 4)[16].

DISCUSSÃO

A USG, por ser um método de imagem indolor, não invasivo e sem radiação, torna o seu uso bastante satisfatório para a população em geral, principalmente a pediátrica, e atualmente com a disponibilidade dos aparelhos portáteis, a sua realização à beira do leito foi favorecida[6]. Em unidades neonatais, em particular, essa característica beneficia ainda mais o seu uso, pois torna desnecessário o transporte de recém-nascido, por vezes instável, ao setor onde se encontra o aparelho ultrassonográfico para a realização do exame[17].

Na coluna vertebral do neonato, pela pouca calcificação das vértebras e menor massa muscular paravertebral, assim como a presença de pouco tecido adiposo local, a caracterização do canal vertebral e de seus componentes é bastante satisfatória nos primeiros meses de vida. Dessa forma é possível, mediante a USG, como estudo inicial de imagem, a avaliação de estruturas anatômicas como medula, raízes nervosas, avaliação do posicionamento do cone medular, caracterização dinâmica da mobilidade normal da medula (Figura 1), assim como a identificação de patologias ocultas como lipomas, cistos e malformações locais[18]. Mediante a USG, podem-se diagnosticar alterações na medula, como seu deslocamento anterior ou posteriormente no interior do canal medular, perda da sua mobilidade normal, alterações morfológicas como o cone medular arredondado ao invés de afilado, assim como seu posicionamento anormal, habitualmente localizado na altura das vértebras L1/L2[19,20].

Na vigência de alterações e nos casos em que a USG não seja totalmente elucidativa ou para avaliação pré-cirúrgica,

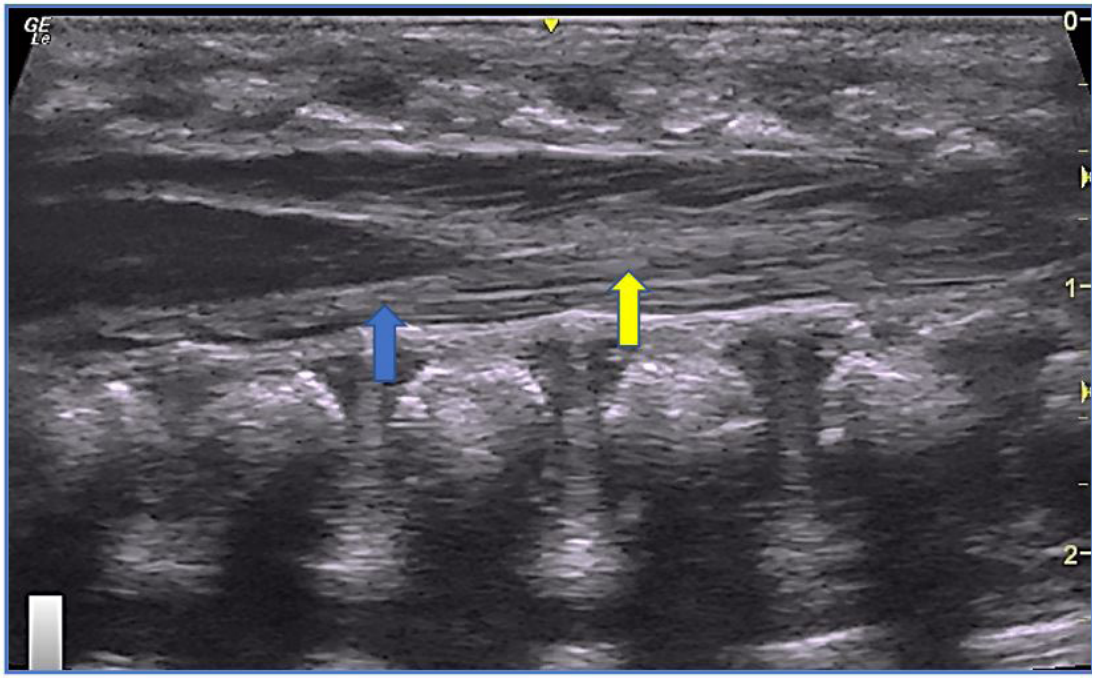

Figura 1. USG coluna neonatal normal.
Legenda: Cone medular (seta azul), cauda equina (seta amarela).

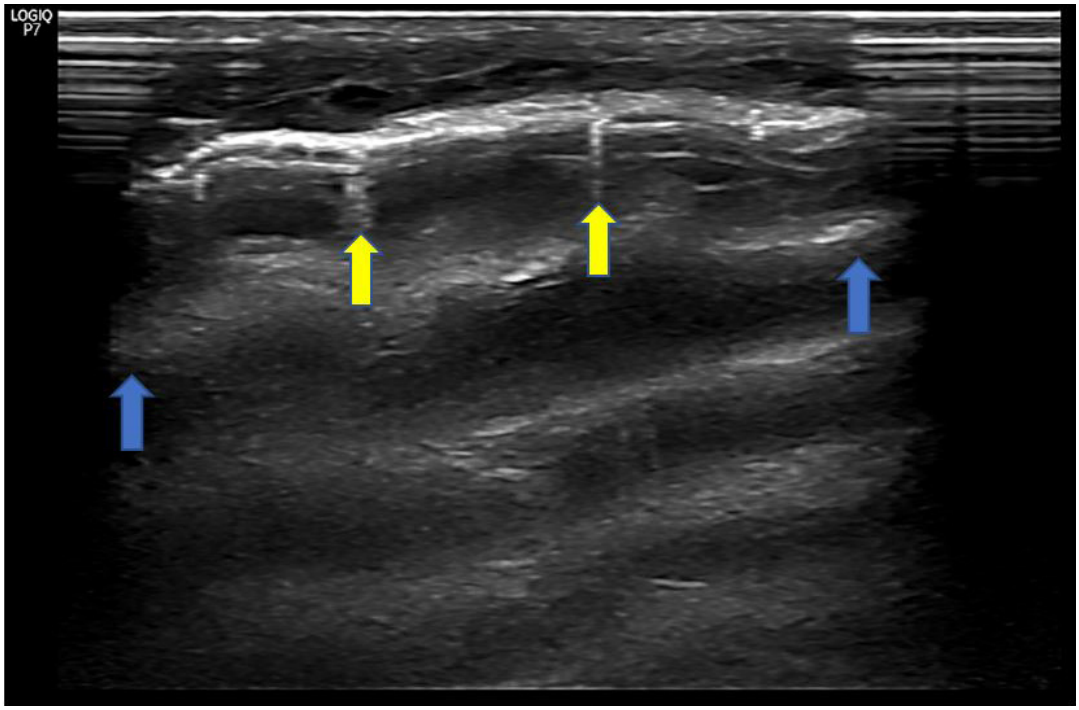

Figura 2. USG de tórax neonatal normal.
Legenda: Presença de linhas A (seta azul) e raras linhas B (seta amarela).

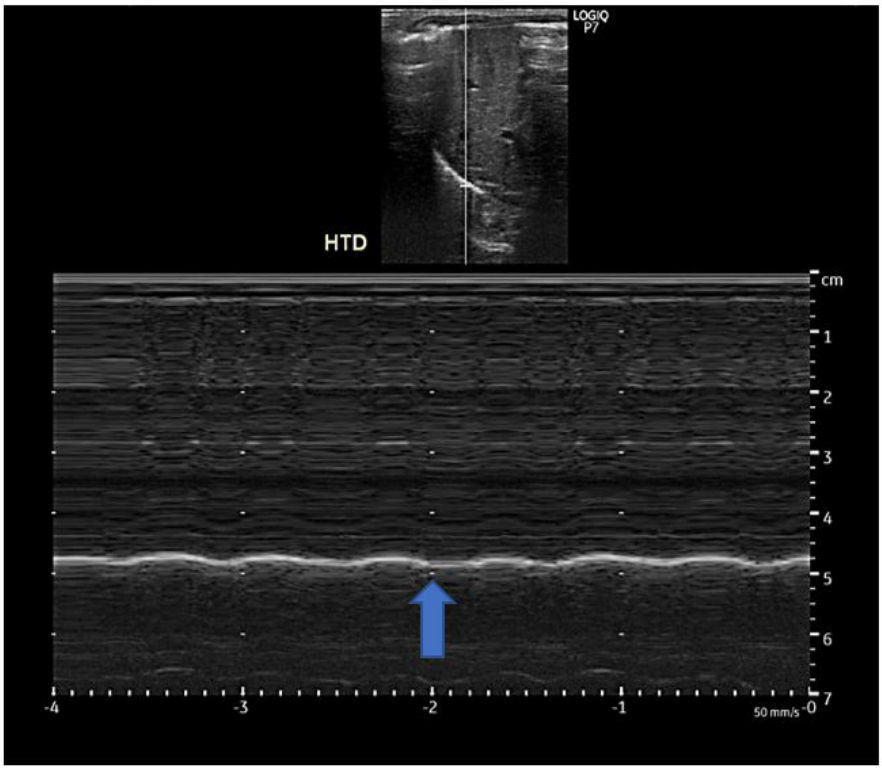

Figura 3. Representação gráfica da mobilidade diafragmática normal (seta azul).

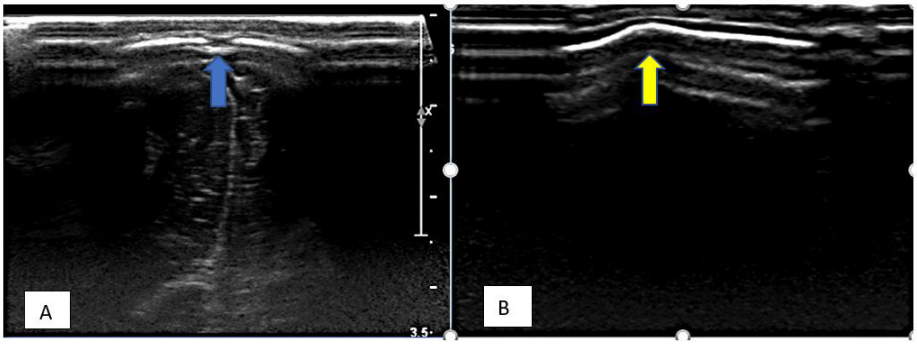

Figura 4. USG da sutura craniana sagital; A. pérvia, normal (seta azul); B. fechada (seta amarela).

a ressonância magnética está indicada, sendo que para a sua realização, por vezes, é necessária a sedação do RN[3].

O estudo do tórax neonatal também é possível mediante a USG, principalmente nas patologias que acometem a superfície pulmonar. Nos neonatos em particular, patologias inerentes ao período, como a TTRN, a SDR e outras afecções como pneumonias, derrames e, mais recentemente, lesões pulmonares pelo SARS-CoV-2, são possíveis serem diagnosticadas e acompanhadas pela USG, evitando-se, dessa forma, a desnecessária realização em excesso de radiografias torácicas, que utilizam radiação para sua realização, com consequente efeito cumulativo[14,21]. No tórax normal, é possível a identificação das linhas A e poucas linhas B, assim como a presença do deslizamento pleural e da mobilidade diafragmática (Figuras 2 e 3). Na vigência de patologias como a TTRN e a SDR, ocorre a perda total ou parcial dos sinais habitualmente observados, com a presença de pulmão difusamente ecogênico na TTRN e a presença de irregularidade pleural e áreas com aspecto sólido na SDR, cujo aspecto se assemelha ao pulmão acometido pelo SARS-CoV-2. Na pneumonias, observa-se a presença de pulmão com aspecto sólido, traduzindo a consolidação pulmonar, e nos derrames observa-se a presença do líquido pleural, que, quando simples, apresenta-se anecogênico, e quando complicado, pode apresentar partículas em suspensão e/ou septações[22].

Além disso, a USG permite o diagnóstico de alterações muito pequenas, por vezes milimétricas, que não seriam evidenciadas pela radiografia do tórax, como pequenos derrames e

pequenas consolidações. Além disso, a USG permite o diagnóstico de alterações que por vezes ocorrem concomitantemente como derrames associados a consolidações pulmonares[21]. Mais recentemente têm sido publicados artigos demonstrando a aplicabilidade da USG para avaliação do posicionamento da cânula de intubação orotraqueal, sendo possível a avaliação do posicionamento dessa pela caracterização da mobilidade diafragmática bilateralmente quando o posicionamento estiver correto, e pela caracterização direta da extremidade distal da cânula no interior da traqueia mediante a USG[14].

Ainda mais recente é a utilização da USG para avaliação das suturas cranianas, pois é perfeitamente possível a caracterização delas por esse método diagnóstico. Houve um incremento de tal avaliação após a orientação do Colégio Americano de Pediatria para que as crianças durmam em decúbito dorsal para redução dos casos de morte súbita. Com essa orientação, houve um aumento dos casos de plagiocefalia postural, sem a necessidade de intervenção cirúrgica[23].

As suturas normais são vistas mediante a USG como uma descontinuidade entre os ossos do crânio onde as suturas (metópica, sagital, coronais e lambdoideas) estão localizadas (Figura 4 A). A superfície óssea, com ajuste e uso dos transdutores adequados, aparece como linhas ecogênicas lineares e as suturas como intervalo hipoecogênico entre as linhas ecogênicas ósseas. Na vigência do fechamento das suturas (Figura 4 B), essa descontinuidade não é mais caracterizada, podendo inclusive observar-se a presença de abaulamento local[23]. Dessa forma, a USG permite o diagnóstico dessa alteração, além de permitir a caracterização de suturas fechadas, reservando a tomografia computadorizada do crânio com reconstrução tridimensional (TC-3D) para quando a USG for inconclusiva e para avaliação pré-cirúrgica[5]. Para a realização da TC-3D é necessário, assim como na radiografia do tórax, o uso da radiação, porém em doses maiores.

CONCLUSÃO

A USG é um método de imagem com diversas aplicabilidades, e seu uso na população neonatal, em particular, favorece o diagnóstico e acompanhamento satisfatório de várias patologias, de maneira não invasiva e inócua, reservando os outros métodos diagnósticos para os casos em que seja necessária a complementação diagnóstica.

REFERÊNCIAS

1. Dudink J, Steggerda SJ, Horsch S, eurUS.brain group. State-of-the-art neonatal cerebral ultrasound: technique and reporting. Pediatr Res. 2020;87(Suppl 1):3-12.
2. van Wezel-Meijler G, Steggerda SJ, Leijser LM. Cranial ultrasonography in neonates: role and limitations. Semin Perinatol. 2010;34(1):28-38.
3. Orman G, Tijssen MPM, Seyfert D, Gassner I, Huisman TAGM. Ultrasound to Evaluate Neonatal Spinal Dysraphism: A First-Line Alternative to CT and MRI. J Neuroimaging. 2019;29(5):553-64.
4. Liu J, Lovrenski J, Ye Hlaing A, Kurepa D. Neonatal lung diseases: lung ultrasound or chest x-ray. J Matern Fetal Neonatal Med. 2021;34(7):1177-82.
5. Vargo JD, Hasan A, Andrews BT. Identification and Management of Cranial Anomalies in Perinatology. Clin Perinatol. 2018;45(4):699-715.
6. Steggerda SJ, Leijser LM, Walther FJ, van Wezel-Meijler G. Neonatal cranial ultrasonography: how to optimize its performance. Early Hum Dev. 2009;85(2):93-9.
7. Papile LA, Burstein J, Burstein R, Koffler H. Incidence and evolution of subependymal and intraventricular hemorrhage: a study of infants with birth weights less than 1,500 gm. J Pediatr. 1978;92(4):529–34.
8. Pape KE, Blackwell RJ, Cusick G, Sherwood A, Houang MT, Thorburn RJ, et al. Ultrasound detection of brain damage in preterm infants. Lancet. 1979;1(8129):1261–4.
9. Levene MI, Wigglesworth JS, Dubowitz V. Hemorrhagic periventricular leukomalacia in the neonate: a real-time ultrasound study. Pediatrics. 1983;71(5):794–7.
10. Steggerda SJ, Leijser LM, Walther FJ, van Wezel-Meijler G. Neonatal cranial ultrasonography: how to optimize its performance. Early Hum Dev. 2009;85(2):93–9.
11. Miller E, Daneman A, Doria AS, Blaser S, Traubici J, Jarrin J, et al. Color Doppler US of normal cerebral venous sinuses in neonates: a comparison with MR venography. Pediatr Radiol. 2012;42(9):1070-9.
12. Hálek J, Flögelová H, Michálková K, Smakal O, Dubrava L, Zapletalová J, et al. Diagnostic accuracy of postnatal ultrasound screening for urinary tract abnormalities. Pediatr Nephrol. 2010;25(2):281-7.
13. Boyd S, Kluckow M. Point of care ultrasound in the neonatal unit: Applications, training and accreditation. Early Hum Dev. 2019;138:104847.
14. Corsini I, Parri N, Ficial B, Dani C. Lung ultrasound in the neonatal intensive care unit: Review of the literature and future perspectives. Pediatr Pulmonol. 2020;55(7):1550-62.
15. Francisco MJ Neto, Rahal A Junior, Vieira FA, Silva PS, Funari MB. Advances in lung ultrasound. Einstein (Sao Paulo). 2016;14(3):443-8.
16. Steggerda SJ, de Bruine FT, Smits-Wintjens VE, Walther FJ, van Wezel-Meijler G. Ultrasound detection of posterior fossa abnormalities in full-term neonates. Early Hum Dev. 2012;88(4):233–9.
17. Di Salvo DN. A new view of the neonatal brain: clinical utility of supplemental neurologic US imaging windows. Radiographics. 2001;21(4):943955.
18. McGovern M, Mulligan S, Carney O, Wall D, Moylett E. Ultrasound investigation of sacral dimples and other stigmata of spinal dysraphism. Arch Dis Child. 2013;98(10):784-6.
19. Lowe LH, Johanek AJ, Moore CW. Sonography of the neonatal spine: Part 1, Normal Anatomy, Imaging Pitfalls, and Variations That May Simulate Disorders. Am J Roentgenol. 2007;188(3):733-8.
20. Lowe LH, Johanek AJ, Moore CW. Sonography of the neonatal spine: Part 2, Spinal disorders. Am J Roentgenol. 2007;188(3):739-44.
21. Sharma D, Farahbakhsh N. Role of chest ultrasound in neonatal lung disease: a review of current evidences. J Matern Fetal Neonatal Med. 2019;32(2):310-6.
22. Matsuoka MW, Rocha SMS, Gibelli MABC, Nicolau CM, Carvalho WB, Suzuki L. Uso da ultrassonografia pulmonar em recém-nascidos durante a pandemia da COVID-19. Radiol Bras. 2020;53(6):401–4.
23. Rozovsky K, Udjus K, Wilson N, Barrowman NJ, Simanovsky N, Miller E. Cranial Ultrasound as a First-Line Imaging Examination for Craniosynostosis. Pediatrics. 2016;137(2):e20152230.