Residência RP Pediátrica
Publicação Oficial da Sociedade Brasileira de Pediatria
ISSN-Online: 2236-6814

Data de Submissão: 25/11/2022
Data de Aprovação: 27/11/2023

ARTIGO ORIGINAL

Tromboembolismo venoso em idade pediátrica: um olhar de 20 anos numa unidade de cuidados intensivos pediátricos

Venous thromboembolism in childhood: a glance of 20 years in a paediatric intensive care unit

Margarida Almendra[1], Catarina Santiago Gonçalves[1,2], Anaxore Casimito[1], João Falcão Estrada[1]

Palavras-chave:
Tromboembolia venosa, Trombose venosa profunda de membros superiores, Embolia pulmonar, Pediatria.

Resumo

Objetivo: Caracterização clínica e abordagem de doentes com tromboembolismo (TEV). **Metodologia:** Estudo retrospectivo, descritivo de doentes com idade <18 anos com TEV numa unidade de cuidados intensivos pediátricos num hospital terciário, durante 20 anos [2002-2021]. **Resultados:** Identificados 51 doentes: trombose venosa profunda (TVP) (n=30), trombose venosa cerebral (TVC) (n=21), tromboembolismo pulmonar (TEP) (n=4), trombose da veia porta (TVPO) (n=2) e trombose da veia renal (TVR) (n=1). Em 5 doentes, coexistiram TVC e TVP (n=1); TEP e TVP (n=3); e TVR e TVP (n=1). Média de 2,6 casos/ano. 52,3% sexo masculino, mediana 6 anos [1M;17A]. A presença de cateter venoso central foi o principal fator de risco (72%) na TVP associado a edema na região; ecografia com doppler foi o exame escolhido. Todos com TEP foram adolescentes; 75% apresentaram queixas torácicas confirmadaos por angio-TC; identificados = 2 fatores de risco em cada doente. O caso de TVR foi numa criança de 2 anos com neoplasia renal. Os casos de TVPO foram adolescentes com sintomas de hipertensão portal. O principal sintoma na TVC foi cefaleia (63,6); 52,4% secundários àa infeção respiratória alta; estudo da trombofilia positivo em 42,9%. Analiticamente, todos apresentaram D-Dímeros elevados. A maioria iniciou anticoagulação com enoxaparina (86,3%), que mantiveram 3 a 6 meses pós-alta. Média de internamento 17,6 dias. Registrou-se 1 episódio de recorrência e 1 óbito não relacionado com TEV. **Discussão:** A apresentação de fenóômenos tromboembólicos é inespecífica e as guidelines de abordagem são escassas na Pediatria. No entanto, é fulcral a sua deteção precoce, de modo a prevenir complicações.

Keywords:
Venous thromboembolism, Upper extremity deep vein thrombosis, Pulmonary embolism, Pediatrics.

Abstract

Objective: Clinical characterization and approach of patients with thromboembolism (VTE). **Metodology:** Retrospective, descriptive study of patients aged <18 years with VTE in a pediatric intensive care unit in a tertiary care hospital over 20 years [2002-2021]. **Results:** Identified 51 patients: deep vein thrombosis (DVT) (n=30), cerebral vein thrombosis (CVT) (n=21), pulmonary thromboembolism (PTE) (n=4), portal vein thrombosis (PVT) (n=2) and renal vein thrombosis (RVT) (n=1). In 5 patients CVT and DVT coexisted (n=1); PTE and DVT (n=3); and RVT and DVT (n=1). Mean 2.6 cases/year. 52.3% male, median 6 years [1M;17Y]. The presence of a central venous catheter was the main risk factor (72%) in DVT associated with edema in the region; Doppler ultrasound was the exam of choice. All with PTE were adolescents; 75% had chest complaints confirmed by angio-CT; identified =2 risk factors in each patient. The case of RVT was a 2-year-old child with renal neoplasm. The cases of PVT were adolescents with symptoms of portal hypertension. The main symptom in CVT was headache (63.6); 52.4% secondary to upper respiratory infection; thrombophilia study positive in 42.9%. Analytically, all had elevated D-dimers. Most started anticoagulation with enoxaparin (86.3%), which they maintained for 3 to 6 months after discharge. Mean hospital stay was 17.6 days. There was 1 episode of recurrence and 1 death unrelated to VTE. **Discussion:** The presentation of thromboembolic phenomena is nonspecific and approach guidelines are scarce in Pediatrics. However, early detection is crucial to prevent complications.

[1] Hospital Dona Estefânia, Centro Hospitalar Universitário Lisboa Central, EPE, Unidade de Cuidados Intensivos Pediátricos, Departamento da Criança e do Adolescente - Lisboa - Lisboa - Portugal.
[2] Hospital do Espírito Santo de Évora, EPE, Serviço de Pediatria, Departamento da Saúde da Mulher e da Criança - Évora - Évora - Portugal.

Endereço para correspondência:
Margarida Almendra.
Hospital Dona Estefânia.Rua Jacinta Marto, 1169-045 Lisboa, Portugal. E-mail: margaridaalmendra@hotmail.com

Resid Pediatr. 2024;14(1). DOI: 10.25060/residpediatr-2024.v14n1-995

Este trabalho está licenciado sob uma Creative Commons Attribution 4.0 International License.

INTRODUÇÃO

O tromboembolismo venoso (TEV) engloba Trombose Venosa Profunda (TVP), Tromboembolismo Pulmonar (TEP), Trombose Venosa Renal (TVR), Trombose da Veia Porta (TVPO) e Trombose Venosa Cerebral (TVC).

Em idade pediátrica, o TEV é considerado uma entidade rara[1] com incidência anual estimada de 0,14-0,21/10.000 crianças que cresce até 20-60/10.000 em crianças hospitalizadas[2]. Num estudo retrospectivo na Holanda, 85% dos episódios de TEV ocorreram em doentes hospitalizados em que virtualmente todos os doentes (98%) apresentavam, pelo menos, um fator de risco subjacente[3].

Tem-se verificado uma incidência crescente[1,4] desse fenômeno devido ao aumento da idade de atendimento pediátrico, melhoria dos cuidados de saúde, maior sobrevida de crianças com patologia crônica, maior utilização de intervenções com risco de TEV e maior sensibilização para esses tipos de eventos.

Apresenta tipicamente uma distribuição etária bimodal[2,4-6], afetando, sobretudo, lactentes com idade inferior a dois anos e adolescentes.

A patofisiologia do TEV é explicada pela tríade de Virchow, que inclui estase sanguínea, lesão endotelial e hipercoagulabilidade. Na maioria dos casos, a etiologia é multifatorial, existindo, pelo menos, um fator de risco subjacente[1,5]; apenas 5%-10% dos casos são idiopáticos, ao contrário da população adulta que chega aos 60%[7]. O principal fator de risco identificado é a presença de cateter venoso central (CVC)[1,2,4-6], responsável por até 2/3 dos casos[1,2,5]. No período neonatal, a esmagadora maioria dos episódios (>90%) de TEV são causados pela presença de CVC[6,8]. Na adolescência, a utilização de contraceptivos orais (CO), sobretudo os combinados (COC), aumenta o risco de TEV em duas a cinco vezes, particularmente no 1º ano de utilização[6].

Listam-se os principais fatores de risco adquiridos e hereditários associados à formação de TEV[1,2,4-6] (Tabela 1). Existem alguns fatores de risco que transitoriamente aumentam o risco de formação de TEV, podendo ser considerados tanto adquiridos como hereditários.

As manifestações clínicas variam de acordo com a localização e extensão do trombo e idade[3,5] (Tabela 2). A maioria apresenta-se de forma inespecífica e sutil, sendo necessário um alto índice de suspeita clínica[2].

Os exames complementares de diagnóstico são utilizados de acordo com a localização da suspeita de TEV. Na TVP, a ecografia com doppler (eco-doppler) é o método mais utilizado[2,4-6]. A angiografia pulmonar por tomografia computorizada (TC) [angio-TC] é o exame de eleição para o diagnóstico de TEP[2,4,9]. Tal como na TVP, também na TVR e na TVPO, a ecografia com doppler é o exame escolhido para o diagnóstico[5,10]. A angio-ressonância magnética (RM) [angio-RM] é o exame de escolha para o diagnóstico e monitorização da TVC tanto no RN como na criança[4,5,11].

Em relação ao estudo analítico, os D-dímeros, um marcador de fibrinólise, têm uma baixa especificidade em idade pediátrica, podendo encontrar-se elevado por outros motivos[5].

O pilar da terapêutica de fenômenos tromboembólicos é a anticoagulação. No entanto, as recomendações sobre a dosagem, monitorização e duração do tratamento são extrapoladas dos adultos pela ausência de estudos pediátricos, não existindo *guidelines* estabelecidas para a idade pediátrica[1,5,9].

Dos diferentes tipos de anticoagulantes, o fármaco de escolha é a heparina de baixo peso molecular (HBPM), sendo a mais utilizada a enoxaparina pela sua melhor biodisponibilidade, maior semivida, *clearance* dose-dependente e ausência de necessidade de ajuste de dose na insuficiência hepática; associa-se também a menos complicações hemorrágicas e de menor gravidade, em comparação com a heparina não fracionada (HNF). Em regime de profilaxia, não necessita de monitorização[1,4-6,9,12].

Encontram-se cada vez mais em desuso os antagonistas da vitamina K (ex.: varfarina) pela sua necessidade de ajustes frequentes e múltiplas interações medicamentosas e alimentares, assim como a HNF, pela sua resposta clínica variável e efeitos adversos frequentes e graves[1,4-6,9,12].

Uma classe recente de anticoagulantes – novos anticoagulantes orais (NOACs) – tem sido utilizada em ensaios clínicos promissores na idade pediátrica[6,9]. Essa classe é administrada de forma oral, uma a duas vezes/dia, dispensa monitorização, o seu metabolismo não é influenciado pela dieta e apresenta menos interações medicamentosas[1,6,9]. O dabigratano (inibidor direto da trombina) e rivaroxabano (inibidor direto do fator Xa) foram aprovados pela Agência Europeia do Medicamento para o tratamento e prevenção de TEV em doentes pediátricos com base na idade e peso[13,14].

Em relação à evolução, existe recorrência de TEV em 4-21% dos casos, e até 70% desenvolvem síndrome pós-trombótica, caracterizada por insuficiência venosa crônica, edema, dor crônica e ulceração do membro afetado[2,5,6]. A mortalidade por eventos TEV varia entre 8-20%[2], sendo o TEP a principal causa com taxas de mortalidade que chegam aos 24%[9].

Tal como a terapêutica, também a profilaxia de TEV não está bem estabelecida na idade pediátrica[1,5,6].

METODOLOGIA

Estudo observacional retrospetivo e descritivo de doentes com idade inferior a 18 anos, internados com TEV numa unidade de cuidados intensivos pediátricos (UCIP) num hospital terciário, durante 20 anos [janeiro 2002-dezembro 2021]. O estudo foi aprovado pela Comissão de Ética do Centro Hospitalar Universitário Lisboa Central, EPE. Análise estatística realizada com recurso ao *software* Excel versão 2013 (*Microsoft Corporation*).

Tabela 1. Fatores de risco.

Adquiridos	
Cateter venoso central (CVC)	Neoplasia / Doenças mieloproliferativas
Infecção	Anemia de células falciformes
Cirurgia (+ ortopédica, neurocirúrgica)	Síndrome nefrótico
Trauma	Nutrição parentérica total crônica
Imobilização prolongada	Gravidez / Puerpério
Cardiopatia congênita / Prótese valvular	Obesidade
Doença inflamatória crônica (ex.: LES, AR, DB, DII, DK)	Fármacos [(ex.: CO, quimioterapia (asparaginase), corticoides]
Hereditários	
Trombofilia hereditária	Factor V Leiden
	Mutação gene protrombina G2021OA
	Défice de antitrombina
	Défice de proteína C
	Défice de proteína S
	Défices combinados
	Elevação da lipoproteína a
Malformações anatômicas/vasculares (ex.: síndrome May-Thurner)	
Hereditários e/ou adquiridos	
Trombofilia hereditária ou adquirida	Elevação dos níveis de fator VIII
	Hiper-homocisteinemia
	Anticorpos antifosfolipídicos

Legenda: CVC = Cateter Venoso Central; LES = Lúpus Eritematoso Sistémico; AR = Artrite Reumatoide; DB = Doença de Behçet; DII = Doença Inflamatória Intestinal; DK = Doença de Kawasaki; CO = Contraceptivos Orais.

Tabela 2. Manifestações clínicas de TEV.

TVP	Mais frequente nos membros inferiores; sinais inflamatórios do membro[2,4]
TEP	Sintomas inespecíficos ou assintomáticos, 50%: dor torácica/pleurítica, dispneia súbita, hemoptise, taquipneia, taquicardia e hipoxemia[2,8,10]
TVR	Hematúria, anúria, vômitos, proteinúria, trombocitopenia, massa palpável no flanco; pode ser insidioso e sem sintomas nefrológicos[4]
TVPO	Abdômen agudo ou tardiamente com sintomas de hipertensão portal (esplenomegalia e hemorragia digestiva alta secundária a varizes esofágicas)[2]
TVC	Sintomas e sinais neurológicos difusos (cefaleia, vômitos, alteração do estado de consciência) ou focais (convulsão, hemiparesia, parésia de pares cranianos, disartria, alterações visuais, afasia, ataxia); no recém-nascido: convulsões, letargia, hipotonia, apneia[4,9]

Legenda: TEV = Tromboembolismo Venoso; TVP = Trombose Venosa Profunda; TEP = Tromboembolismo Pulmonar; TVR = Trombose Venosa Renal; TVPO = Trombose da Veia Porta; TVC = Trombose Venosa Cerebral.

RESULTADOS

Foram identificados 51 doentes correspondendo a: TVP (n=30), TVC (n= 21), TEP (n=4), TVPO (n=2) e TVR (n=1). Em cinco doentes, coexistiram TVC e TVP (n=1); TEP e TVP (n=3); e TVR e TVP (n=1). Registrou-se uma média de 2,6 casos/ano com um pico em 2019 (n=7) (Gráfico 1). Registrou-se um ligeiro predomínio do sexo masculino (52,3%) com uma média de idades de 7,7 anos e mediana de idades de 6 anos [1 mês – 17 anos].

Identificou-se TVP em 30 doentes, dos quais cinco em associação a outro tipo de TEV: três com TEP, um com TVC e um com TVR. Nos restantes, a presença de CVC foi o principal fator de risco identificado (72%, n=18). Outros fatores de risco identificados: neoplasia (n=8), cirurgia recente (n=9), infeção (n=7), cardiopatia congênita/prótese valvular (n=5) e trombofilia hereditária (n=4) (Tabela 3). O principal sintoma foi edema (n=18) na região do CVC e a ecografia com doppler foi o exame de eleição. Todos os casos de TVP associada à presença de CVC ocorreram em doentes internados por outro motivo

Os doentes com TEP bilateral (n=4) eram todos adolescentes. Três doentes apresentaram concomitantemente TVP. 75% referiram queixas torácicas e 50% dor e edema do membro inferior. 75% apresentaram marcadores cardíacos aumentados e ECG compatível com taquicardia sinusal. A angio-TC confirmou o diagnóstico de TEP bilateral em 3 casos; o último por TC torácica; este último caso, por agravamento clínico, realizou posteriormente angio-TC que confirmou TEP bilateral, assim como evidência de enfarte pulmonar. Foram identificados pelo menos dois fatores de risco em cada doente. O estudo da trombofilia revelou-se positivo em 75% dos doentes: síndrome antifosfolipídio primário (n=1), mutação

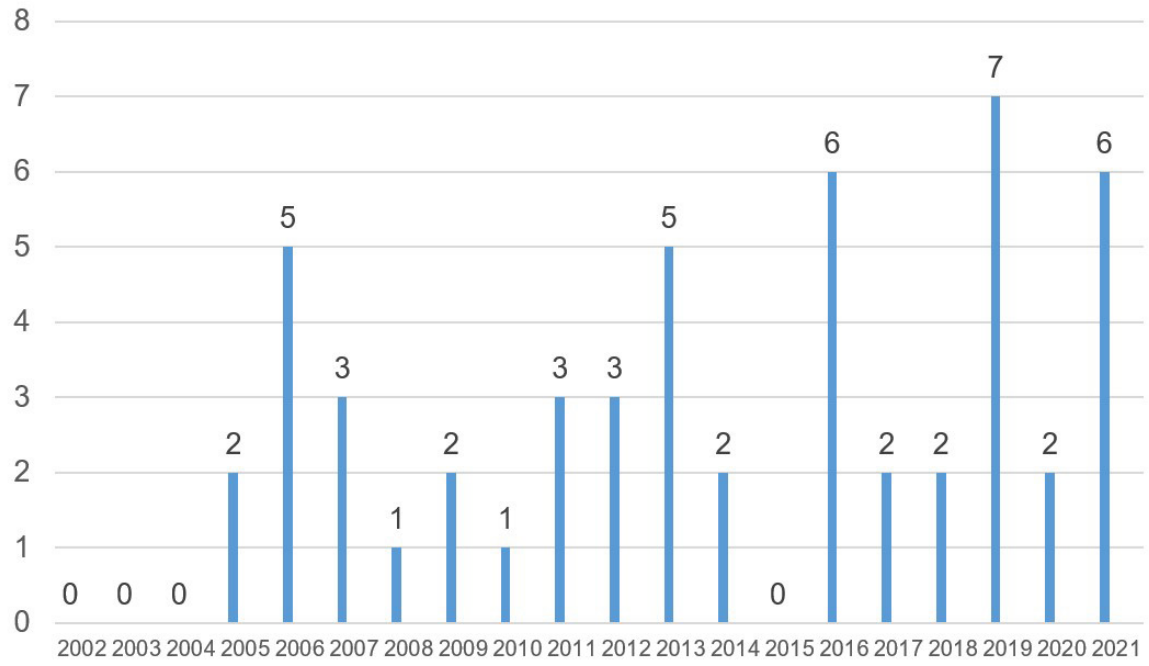

Gráfico 1. Distribuição anual de casos de TEV.

heterozigótica gene protrombina *G20210A* concomitante com défice de proteína S (n=1) e elevação do fator VIII (n=1) (Tabela 3). Três doentes apresentaram sinais de dilatação do ventrículo direito, pelo que foram transferidos para a Unidade de Cardiologia Pediátrica do Centro Hospitalar. Por estabilidade hemodinâmica mantida com melhoria progressiva dos marcadores de lesão miocárdica e na ausência de disfunção cardíaca, foi decidido não realizar fibrinólise sistémica. Três doentes repetiram angio-TC 3 a 6 meses após o evento: metade não revelou presença de trombos; um doente apresenta sinais de TEP crônica.

O caso de TVR foi numa criança de 2 anos com neoplasia renal com apresentação clínica insidiosa ao longo de meses e sem sintomas nefrológicos associados.

A TVPO (n=2) foi identificada em dois adolescentes com sintomas de hipertensão portal. Foi identificado défice de proteína S e de proteína C num dos doentes.

Dos casos de TVC (n=21), quatro doentes tinham idade inferior a dois anos e 10 eram adolescentes. O principal sintoma de apresentação foi cefaleia (63,6%, n=14), seguido de vômitos em 59,1% (n=13), febre em 45,5% (n=10), sintomas visuais em 36,4% (n=8), convulsões em 9,5% (n=2) e disartria em 9,5% (n=2) dos doentes. 52,4% (n=11) dos casos foram secundários à infeção dos seios perinasais, ouvido e/ou mastoide. Três adolescentes encontravam-se sob quimioterapia. Outros fatores de risco adquiridos identificados: presença de CVC na região jugular (n=3), utilização de CO (n=3) e cirurgia ortopédica/neurocirurgia recente (n=3). A presença de trombofilia hereditária foi identificada em nove doentes, dos quais quatro tinham pelo menos duas alterações concomitantes (Tabela 3). Exceto os doentes com TVC associado à presença de CVC na região cervical, todos realizaram TC-CE como 1º exame de imagem e, a maioria (76,2%, n=16), complementou estudo com RM/angio-RM. O diagnóstico foi feito por TC em 52,4% (n=11) e os restantes por RM/angio-RM. De realçar, cinco doentes apresentavam sinais de hipertensão intracraniana com evidência de papiledema e necessidade de terapêutica com acetalozamida. 38,1% foram submetidos à cirurgia (cirurgia otorrinolaringológica n=5, neurocirurgia n=3) e quatro doentes necessitaram de medicação antiepiléptica no internamento. A TVC foi a razão do internamento na maioria dos doentes, apenas quatro doentes encontravam-se previamente internados por outro motivo. No seguimento a 6 meses, 52,4% (n=11) repetiram RM-CE, onde se verificou repermeabilização parcial na maioria (63,6%, n=7), e total em 36,4% (n=4). 42,9% (n=9) não apresentaram sequelas neurológicas, enquanto os restantes necessitaram de algum tipo de apoio de reabilitação e/ou medicação.

Analiticamente, todos apresentaram D-Dímeros elevados no momento do diagnóstico com uma média de 2037,1 ug/L [247 – 24704 ug/L] e mediana 4765 ug/L (valor de referência: <230 ng/mL).

A maioria iniciou anticoagulação com HBPM (enoxaparina) (86,3%, n=44), dos quais quatro foram tratados inicialmente com HNF. Um doente com TVC suspendeu enoxaparina por complicação hemorrágica cerebral com posterior drenagem neurocirúrgica. A anticoagulação foi mantida de 3 a 6 meses pós-alta; no momento da alta, foram prescritos NOACs a 4 adolescentes (em dois casos de TEP, um de TVC e um de TVPO) que mantiveram entre 6 meses até de forma permanente.

Tabela 3. Fatores de risco identificados nos doentes com TEV.

	TVP	TEP	TVR	TVPO	TVC	n= Total
Adquiridos						
Presença de CVC	18				3	21
Infecção	7	1			11	19
Cirurgia ortopédica/neurocirurgia recente	9	1			3	13
Neoplasia	8		1		3	12
Cardiopatia congênita / Prótese valvular	5					5
Contraceptivo oral		2			3	5
Quimioterapia					3	3
Obesidade		3				3
Imobilização		1				1
Hereditários						
Elevação de factor VIII	2	1			4	7
Défice de proteína S	1	1		1	1	4
Défice de antitrombina					3	3
Anticoagulante lúpico positivo (DRVVT)					2	2
Hiper-homocisteinemia	1				1	2
História pessoal prévia de TEV		1			1	2
Mutação heterozigótica gene protrombina G20210A		1			1	2
Síndrome de May Thurner		2				2
Défice de proteína C				1		1
História familiar de TEV		1				1
Mutação heterozigótica Factor V Leiden					1	1
Mutação heterozigótica do gene PAI-13	1					1
Mutação gene MTHFR - dupla heterozigotia 677C>T e 1298A>C					1	1
Síndrome antifosfolipídio primário		1				1
Traço falciforme					1	1

Legenda: TEV = Tromboembolismo Venoso; TVP = Trombose Venosa Profunda; TEP = Tromboembolismo Pulmonar; TVR = Trombose Venosa Renal; TVPO = Trombose da Veia Porta; TVC = Trombose Venosa Cerebral; CVC = Cateter Venoso Central.

A média de internamento foi de 17,6 dias [1 dia – 7 meses] e a mediana de 11 dias.

Registrou-se um episódio de recorrência num dos doentes com TVPO com novo internamento na UCIP por abcesso hepático, com consequente TVP associado à presença de CVC.

Registrou-se um óbito por falência multiorgânica em contexto de progressão de doença neoplásica inoperável; posteriormente à alta da UCIP, verificaram-se oito óbitos, dos quais três por neoplasia conhecida.

DISCUSSÃO

Apesar de ser uma entidade rara em idade pediátrica, mais de metade desses doentes encontravam-se previamente internados, o que está de acordo com a maior incidência de fenômenos tromboembólicos observada em crianças hospitalizadas[2].

O nosso estudo apresenta dois grandes grupos etários afetados: os adolescentes, sobretudo no TEP e TVPO; e as crianças pequenas em idade escolar na TVC e TVP, a maioria associada a infeções respiratórias e presença de CVC, respectivamente.

Nos cinco adolescentes que se encontravam sob CO há menos de 6 meses, o estudo da trombofilia foi positivo, que era desconhecido até à data. No entanto, a maioria apresentava outros fatores de risco como obesidade ou cirurgia ortopédica recente. Sabe-se que os CO, sobretudo os COC, aumentam o risco de TEV, particularmente no 1º ano de utilização[6], pelo que a primeira prescrição de CO em adolescentes deve ser cuidadosamente considerada.

A TVP pode ocorrer em qualquer segmento venoso, sendo mais frequente nos membros inferiores; no entanto, quando relacionado com a presença de CVC, tende a afetar os membros superiores. A presença de CVC foi, de longe, o principal fator de risco identificado, o que vai de encontro com a literatura[1,2,4-6].

Dado que todos os casos de TVP associada à presença de CVC ocorreram em doentes internados, a avaliação da função do CVC e edema do membro deve ser diária[5].

O principal fator de risco na TEP foi a obesidade, que curiosamente não se identificou em mais nenhum grupo de TEV. Três dos quatros doentes apresentavam obesidade, dois deles de grau III. Considerando que a obesidade é um fator de risco para a formação de TEV e que se tem vindo a assistir a um aumento da obesidade a nível mundial, sobretudo associado aos períodos de confinamento e consequente imobilização impostos pela pandemia de covid-19[15], este pode ter contribuído para a formação de eventos trombóticos em idade pediátrica, dado que 2021 foi o segundo ano com mais casos de TEV no nosso estudo.

O TEP representa 15% dos episódios de TEV[16], que no nosso estudo correspondeu a 7,7%. A disfunção do ventrículo direito tem um papel preponderante no *outcome* do TEP, em que a falência aguda do ventrículo direito com baixo débito sistêmico é a principal causa de morte em TEP de alto risco[17]. No entanto, não só se registrou um número baixo de TEP na nossa unidade como não se registraram óbitos. Os doentes transferidos para a Unidade de Cardiologia Pediátrica do Centro Hospitalar foram estratificados como TEP de risco intermédio-baixo, motivo pelo qual não houve indicação para a realização de fibrinólise. A nossa baixa incidência comparada à da literatura atual[18] em centros terciários pediátricos pode refletir o subdiagnóstico devido à baixa suspeita de TEP, assim como o nosso estudo ser realizado, especificamente, numa UCIP. O seguimento do TEP em idade pediátrica é altamente variável e as recomendações são escassas[18]. Apesar da evidência de TEP crônico num dos doentes, não se registrou recorrência em nenhum.

A TVR é uma entidade sobretudo do período neonatal, correspondendo a 15%-20% dos casos de TEV no recém-nascido[10]. Em crianças mais velhas, a TVR pode-se associar à síndrome nefrótica e transplante renal[10]. O nosso único caso de TVR foi uma criança de 2 anos com evolução clínica insidiosa e sem sintomas nefrológicos associados, com uma massa dura palpável apenas no dia do diagnóstico, semelhante ao descrito na literatura[2]. Por dispormos de unidade de cuidados intensivos neonatais no nosso hospital, a nossa unidade não recebe recém-nascidos, o que contribui para a baixa incidência de TVR no nosso estudo.

A TVPO ocorre também, frequentemente, no período neonatal. Contudo essa faixa etária é habitualmente assintomática e apenas identificada nos que desenvolvem hipertensão portal sintomática anos após o evento trombótico inicial[10]. O diagnóstico dos nossos doentes foi feito na adolescência, o primeiro após remoção cirúrgica de ganglioneuroma abdominal, e o segundo em contexto de colangite. Na presença de transformação cavernosa, a anticoagulação está contraindicada pelo risco de hemorragia de varizes[10]. Em ambos os adolescentes, a anticoagulação foi suspensa devido à hipertensão portal sintomática.

A TVC, apesar de rara, é uma complicação potencialmente fatal da otite média aguda, uma das doenças infeciosas pediátricas mais frequentes. De realçar, os casos de TVC corresponderam a quase a metade do número total de casos de TEV, alertando para o provável subdiagnóstico dessa entidade. Devido à sua apresentação sutil, é necessário um alto grau de suspeita para um diagnóstico atempado e tratamento adequado, de modo a evitar sequelas graves. No entanto, o tratamento adequado não está definido[19]. *Guidelines* recentes recomendam a HBPM[20,21]; todavia a duração e o tipo de anticoagulação não são consensuais[19]. Os doentes do nosso estudo repetiram RM-CE cerca de 6 meses a 1 ano após o evento inicial, pelo que só suspenderam a anticoagulação depois dessa janela temporal, e, se, na presença de repermeabilização dos seios venosos.

O rastreio da trombofilia não está indicado em crianças com fator de risco bem definido[5]. Deve ser realizado se TEV espontâneo de gravidade desproporcional ao fator de risco identificado, TEV recorrente, história familiar de TEV e localização pouco habitual (intra-abdominal, seios venosos cerebrais), devendo ser realizado fora do período de doença aguda[4]. No nosso estudo, todos os doentes com TEP e TVC realizaram estudo, exceto quatro doentes com TVC (dois com presença de CVC e dois com história de otomastoidite/sinusite prévia). Nos doentes com TVP, apenas os que ocorreram em associação a choque séptico/infecção grave realizaram estudo.

Em relação à profilaxia, não existe consenso sobre a sua indicação em idade pediátrica[1,5]. De modo a determinar que doentes se beneficiam de profilaxia, deve ser avaliado o risco de TEV[6]. Jinks (2019)[22] desenvolveu um algoritmo que avalia o risco de eventos tromboembólicos venosos em adolescentes com idade superior a 13 anos com mobilidade reduzida expectável nas próximas 48 horas, considerando a profilaxia de acordo com a estratificação do risco. Medidas gerais, como hidratação, mobilização precoce e remoção de CVC sempre que possível devem aplicar-se a todos os doentes[1,5,22]. Em caso de risco moderado e elevado, considerar profilaxia mecânica e farmacológica, respectivamente[1,22].

Devido ao aumento de idade de atendimento pediátrico até aos 17 anos, um dos desafios que temos vindo a assistir na Pediatria é de incluir jovens com peso semelhante ou até superior ao de adultos, assim como de fatores de risco, por vezes esquecidos na pediatria, como os CO e a gravidez. Dois dos nossos doentes apresentaram peso superior a 140kg, sendo utilizada a dose de adulto. Os 4 adolescentes a quem foram prescritos NOACs — dabigatrano e rivaroxabano — (em dois casos de TEP, um de TVC e um de TVPO) não registraram intercorrências nem recorrência com boa adesão à terapêutica, realçando a necessidade de ensaios clínicos com essa nova classe terapêutica em idade pediátrica.

O nosso estudo tem importantes limitações. O nosso hospital é um centro de referência nacional com múltiplas especialidades pediátricas, pelo que seria interessante conhecer a realidade de outros hospitais. No entanto, as nossas conclusões, provavelmente, não podem ser extrapoladas para todos os centros pediátricos devido à população tendenciosa complexa de um hospital terciário. A nossa principal limitação é ser um estudo retrospectivo. É possível que tenhamos alguma informação em falta pelo nosso sistema ter transitado do meio em papel para digital durante o período do estudo, o que contribui para a falta

de registro em certos doentes, assim como a eventual falta de registro de possíveis doentes. A existência de um centro específico de Cardiologia Pediátrica e Cuidados Intensivos Neonatais no nosso Centro Hospitalar justifica também a sub-representação de doentes com cardiopatia congênita e recém-nascidos, respectivamente.

CONCLUSÃO

O TEV é um evento raro na Pediatria. No entanto, coloca-se a possibilidade de a Pediatria se deparar com uma nova realidade anteriormente excluída dessa faixa etária, chamando a atenção para as particularidades das diferentes formas de apresentação.

Os protocolos de tratamento e profilaxia são baseados na população adulta, pelo que existem poucas recomendações baseadas na evidência que permitam identificar os doentes pediátricos com maior risco de trombose. São necessários mais estudos, incluindo a avaliação de fatores de risco, sobretudo em doentes hospitalizados, de modo a melhorar o tratamento dos doentes e estabelecer *guidelines* de abordagem na Pediatria. Apesar de não existir consenso, a sua detecção precoce é fulcral, com subsequente melhor prognóstico.

REFERÊNCIAS

1. Sanmartín MF, Quintela JT, Núnez A. Anticoagulación, antiagregación y trombolysis. In: Cid JL, Rey CC, Galán C, Núnez A. Manual de Cuidados Intensivos Pediátricos. 5ª ed. Publimed; 2019.
2. Brás M, Ferrão A, Morais A. Tromboembolismo venoso. In: Correia M, Levy A, Camilo C, Abecasis F, Vieira M, Quintas S. Protocolos de urgência em pediatria. 4ª ed. Departamento de Pediatria, Hospital de Santa Maria: ACSM Editora; 2019.
3. van Ommen CH, Heijboer H, Büller HR, Hirasing RA, Heijmans HS, Peters M. Venous thromboembolism in childhood: A prospective two-year registry in The Netherlands. J Pediatr. 2001;139(5):676-81.
4. Pollmar MIR, Banares MJB, Román MTA. Síndromes de hipercoagulabilidad. In: Guerrero RD, Sánchez C, Bonis B, Suso M. Manual de Diagnóstico e Terapéutica en Pediatría. 6ª ed. Libro Verde Hospital Infantil LA PAZ. Buenos Aires: Editorial Medica Panamericana; 2017.
5. Alcalá FJC, Aguilar CRT. El nino com patologia crónica o compleja. In: Guerrero RD, Sánchez C, Bonis B, Suso M. Manual de Diagnóstico e Terapéutica en Pediatría. 6ª ed. Libro Verde Hospital Infantil LA PAZ. Buenos Aires: Editorial Medica Panamericana; 2017.
6. Jaffray J, Young G. Deep vein thrombosis in pediatric patients. Pediatr Blood Cancer. 2018;65(3).
7. Andrade JA et al. Tromboembolismo Venoso em Idade Pediátrica: Estudo Retrospetivo de 15 anos. Acta Med Port. 2018 Sep;31(9):489-95.
8. Longo MCR, De Lucca PM, Goldsmit G, Fariña D, Lipsich J, Rodríguez S. Catheter-related deep vein thrombosis in newborn infants. Arch Argent Pediatr. 2021;119(1):32-8.
9. Navanandan N, Stein J, Mistry R. Pulmonary Embolism in Children. Pediatr Emerg Care. 2019;35(2):143-51.
10. Kumar R, Kerlin BA. Thrombosis of the Abdominal Veins in Childhood. *Front Pediatr.* 2017;5:188. DOI: https://doi.org/10.3389/fped.2017.00188
11. Brás M, Quintas S, Morais A. Trombose venosa cerebral. In: Correia M, Levy A, Camilo C, Abecasis F, Vieira M, Quintas S. Protocolos de urgência em pediatria. 4ª ed. Departamento de Pediatria, Hospital de Santa Maria: ACSM Editora; 2019.
12. Morais A, Camilo C, Correia M. Terapêutica antitrombótica. In: Correia M, Levy A, Camilo C, Abecasis F, Vieira M, Quintas S. Protocolos de urgência em pediatria. 4ª ed. Departamento de Pediatria, Hospital de Santa Maria: ACSM Editora; 2019.
13. European public Assessment report: Xarelto. European Medicines Agency; 2021.
14. European public Assessment report: Pradaxa. European Medicines Agency; 2020.
15. Lange SJ, Kompaniyets L, Freedman DS, Kraus EM, Porter R, DNP3, et al. Longitudinal Trends in Body Mass Index Before and During the COVID-19 Pandemic Among Persons Aged 2-19 Years – United States, 2018-2020. MMWR Morb Mortal Wkly Rep. 2021;70(37):1278-83. DOI: https://doi.org/10.15585/mmwr.mm7037a3.
16. Carpenter SL, Richardson T, Hall M. Increasing rate of pulmonary embolism diagnosed in hospitalized children in the United States from 2001 to 2014. Blood Adv. 2018 Jun;2(12):1403-8. DOI: https://doi.org/10.1182/bloodadvances.2017013292.
17. Konstantinides SV, Meyer G, Becattini C, Bueno H, Geersing GJ, Harjoça VP, et al. 2019 ESC Guidelines for the diagnosis and management of acute pulmonar embolism developed in collaboration with the European Respiratory Society (ERS). Eur Heart J. 2020;41(4):543-603. DOI: https://doi.org/10.1093/eurheartj/ehz405.
18. de Bragança RL, Gorito V, Cibele DG, Gonçalves LR, Ribeiro A, Baptista MJ, et al. Pulmonary embolism in pediatric age: A retrospective study from a tertiary center. Pediatr Pulmonol. 2021;56(8):2751–60.
19. Castellazzi ML, di Pietro GM, Gaffuri M, Torretta S, Conte G, Folimo F, et al. Pediatric otogenic cerebral venous sinus thrombosis: a case report and a literature review. Ital J Pediatr. 2020;46(1):122. DOI: https://doi.org/10.1186/s13052-020-00882-9.
20. Chalmers E, Ganesen V, Liesner R, Maroo S, Nokes T, Saunders D, et al. Guideline on the investigation, management and prevention of venous thrombosis in children. Br J Haematol. 2011;154(2):196-207. DOI: https://doi.org/10.1111/j.1365-2141.2010.08543.x.
21. Monagle P, Chan AKC, Goldenberg NA, Ichord RN, Journeycake JM, Nowak-Göttl U, et al. Antithrombotic therapy in neonates and children: antithrombotic therapy and prevention of thrombosis, 9th ed: American College of Chest Physicians Evidence-Based Clinical Practice Guidelines. Chest. 2012;141(2 Suppl):e737S-801S. DOI: https://doi.org/10.1378/chest.11-2308.
22. Jinks S, Arana A. Venous thromboembolism in paediatrics. BJA Educ. 2019 Sep;19(9):305-12. DOI: https://doi.org/10.1016/j.bjae.2019.05.003.