RESIDÊNCIA PEDIÁTRICA

ARTIGO ORIGINAL

Utilização do ecocardiograma no diagnóstico de persistência de canal arterial na Maternidade Escola da UFRJ

Use of echocardiography in the diagnosis of persistent ductus arteriosus in Maternidade Escola, Rio de Janeiro, Brazil

Cileyda Curty[1]; Maura Castilho[2]

Palavras-chave:
criança;
ecocardiografia;
persistencia do canal arterial.

Resumo

Introdução: A persistência do canal arterial (PCA) pode ser um agravo às condições clínicas do prognóstico dos recém-nascidos pré-termo (RN-PT) acarretando aumento da necessidade ventilatória e quadro de insuficiência cardíaca, além de outras complicações. **Métodos:** Estudo descritivo transversal de 236 exames ecocardiográficos no período de abril de 2008 a junho de 2009. Foi estudado: tempo de vida do recém-nascido, idade gestacional, peso de nascimento, diagnóstico obtido no momento do exame, com ênfase na ocorrência de PCA em RN-PT e a importância do diagnóstico e tratamento precoces. **Resultados:** 45% dos exames realizados foram em menores de 1500g. A frequência de PCA foi de 58,3% dos RN com menos de 1000g; 15% com peso entre 1000-1499g e 3% com peso entre 1500-1750g. **Conclusões:** A prevalência de PCA foi de 33%. Esta prevalência foi mais evidente nos RN com peso ao nascer menor do que 1.000g e naqueles com idade gestacional menor do que 30 semanas (68%).

Keywords:
child;
ductus arteriosus;
echocardiography.

Abstract

Introduction: Ductus arteriosus (DA) can be a clinical insult to the prognosis of preterm newborn (PT) leading to increased need of ventilation, heart failure and other complications. **Methods:** Cross-sectional study of 236 echocardiograms from April 2008 to June 2009. Were studied: lifetime of the newborn, gestational age, birth weight, clinical diagnosis with emphasis on the occurrence of PDA in preterm newborn and the importance of early diagnosis and treatment. **Results:** 45% of the cases reported were in children under 1500g. The frequency of DA was 58.3% of infants less than 1000g; 15% in infants weighing 1000-1499g and 3% weighing 1500-1750g. **Conclusions:** The prevalence of DA was 33%. This prevalence was most evident in infants with birth weights less than 1.000 and those with gestational ages less than 30 weeks (68%).

[1] R3 de neonatologia. Maternidade Escola. Universidade Federal do Rio de Janeiro. Rio de Janeiro, RJ.
[2] Chefe da UTI da Maternidade Escola. Universidade Federal do Rio de Janeiro, RJ.

Trabalho vinculado ao Departamento Materno-Infantil da UFF.

Correspondência: Cileyda Curty
Programa de Residência Médica. IPPMG-UFRJ
R. Bruno Lobo, 50 -21941-590. Ilha do Fundão - Rio de Janeiro, RJ

INTRODUÇÃO

Estudos realizados com ecocardiograma com Doppler e mapeamento de fluxo em cores indicam que o fechamento funcional do canal arterial no recém-nascido (RN) de termo ocorre em praticamente todos em torno das 72 horas de vida[1]. Em RN pré-termo (RN-PT), o fechamento do canal arterial ocorre um pouco mais tardiamente, sendo que, na maioria dos RN-PT com idade gestacional (IG) maior do que 30 semanas, em até 96 horas de vida[2].

Por outro lado, os RN-PT com IG menor do que 30 semanas e especialmente aqueles que apresentam doença de membranas hialinas têm uma maior frequência de persistência do canal arterial (PCA)[3,4].

A utilização cada vez mais frequente de surfactante exógeno alterou tanto a incidência quanto a apresentação clínica da PCA no RN-PT. Embora o surfactante não apresente efeito direto na constricção do canal arterial, o seu efeito na resistência vascular pulmonar acarreta aumento significativo no *shunt* esquerdo-direito pelo canal arterial, bem como sinais clínicos decorrentes deste *shunt*[5].

Nesse sentido, a PCA pode representar um fator de agravo às condições clínicas do RN, acarretando aumento da necessidade ventilatória, quadro de insuficiência cardíaca, e outras consequências que, em conjunto, pioram o prognóstico dos RN-PT.

Nos últimos anos, inúmeros estudos têm sido realizados com o objetivo de avaliar a influência da PCA na evolução dos RN-PT. O ecocardiograma com Doppler e mapeamento de fluxo em cores tornou-se uma ferramenta fundamental nessa avaliação, permitindo a detecção precoce desse defeito, bem como a avaliação de suas repercussões hemodinâmicas. É indiscutível que a avaliação global destas deve também ser feita baseada em critérios clínicos como, por exemplo, a presença de sopro cardíaco, pulsos amplos ou impulsões precordiais. A associação entre parâmetros clínicos e ecocardiográficos em um determinado grupo de RN-PT poderá fornecer elementos fundamentais para antecipação da detecção da PCA, bem como permitir o tratamento mais adequado[6,7].

O fechamento funcional do canal arterial no recém-nascido a termo ocorre com 12 a 15 horas de vida, e o permanente, com 5 a 7 dias, alcançando, em alguns casos, até o 21º dia. No prematuro, o canal arterial permanece aberto por um período mais prolongado, e a frequência da persistência do canal arterial é proporcionalmente maior quanto mais imaturo for o recém-nascido. Este estudo confirma esse dado mostrando uma frequência de 58,3% em RN com peso inferior a 1.000 g e de 68%, com IG inferior a 30 semanas. O mecanismo da manutenção da abertura do canal ainda é desconhecido, porém a alta concentração de prostaglandina E2 encontrada em prematuros e a não efetividade do fechamento inicial estão entre os fatores responsáveis por essa resposta[8-10].

MÉTODOS

Este trabalho tem por finalidade o levantamento estatístico, qualitativo e quantitativo de 236 exames ecocardiográficos realizados na Maternidade Escola da UFRJ, no período de abril de 2008 a junho de 2009. Foram estudados: tempo de vida do recém-nascido, idade gestacional, peso de nascimento, diagnóstico obtido no momento do exame, com ênfase na ocorrência de PCA em RN-PT e a importância do diagnóstico e tratamento precoces.

RESULTADOS

Foram analisados 236 exames ecocardiográficos. A idade gestacional dos RN à época do exame esta descrita na Figura 1. A maior parte da população estudada com o ecocardiograma foi de RN com menos de 29 semanas (33%), seguido dos prematuros de 29 a 32 semanas de Idade Gestacional.

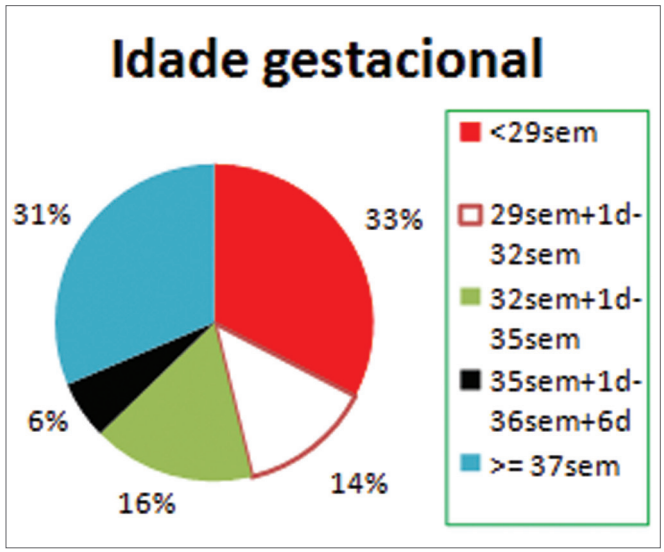

Figura 1. Idade gestacional dos recém-nascidos.

A Figura 2 mostra a relação da época de realização do ecocardiograma com os dias de vida dos RN, cuja maioria tinha menos de 7 dias de vida (62%).

A Figura 3 descreve os diagnósticos encontrados através dos exames ecocardiográficos realizados.

A Figura 4 mostra a distribuição dos exames realizados de acordo com o peso de nascimento.

A Tabela 1 compara a incidência de PCA relacionada com o peso de nascimento do presente estudo com o de Ellison et al.[6].

DISCUSSÃO

A maior parte da população estudada com o ecocardiograma foi de RN com menos de 29 semanas (33%), seguido

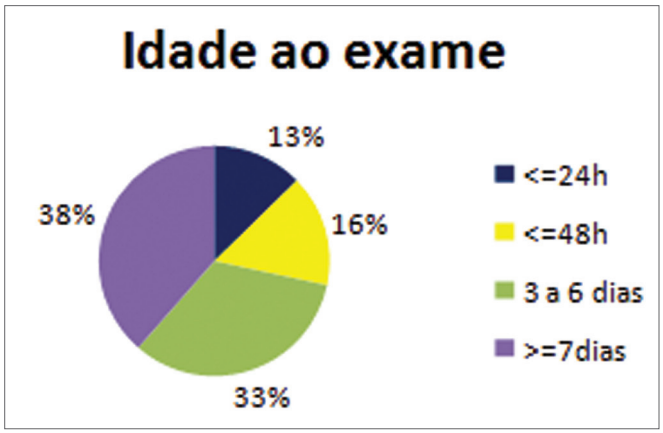

Figura 2. Idade dos recém-nascidos à época do ecocardiograma.

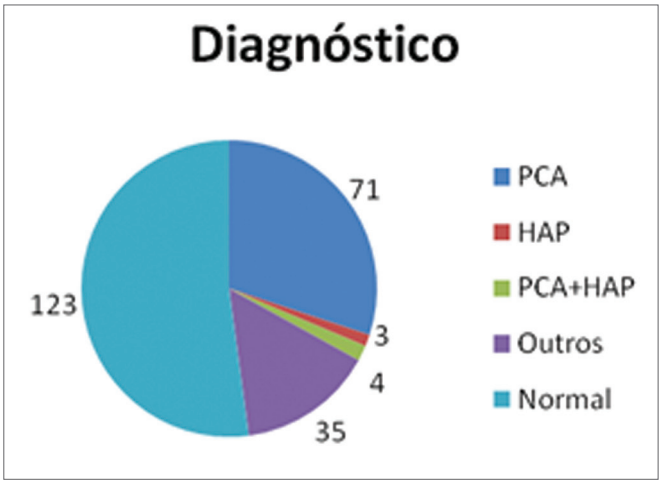

Figura 3. Diagnósticos encontrados no ecocardiograma.

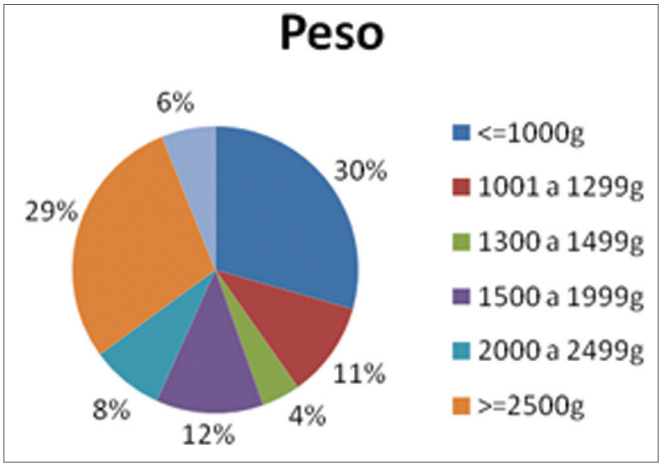

Figura 4. Peso de Nascimento dos recém-nascidos à época do ecocardiograma.

dos prematuros de 29 a 32 semanas de Idade Gestacional. O ecocardiograma foi realizado de acordo com os dias de vida dos RN da amostra, grande parte com menos de 7 dias de vida (62%).

Tabela 1

	FREQUÊNCIA DE PCA	
PN (g)	Estudo atual	Ellison*
Menor 1000g	58,3%	42%
1000-1499g	15%	21%
1499-1750g	3%	7%

Fonte: *Referência 6

Observou-se prevalência de PCA de 33% no estudo. Esta prevalência foi mais evidente nos RN com peso ao nascer menor do que 1.000g (58,3%), bem como naqueles com IG menor do que 30 semanas (68%). Esses resultados podem ser comparados aos de Afiune et al.[8], que encontraram incidência de PCA, no terceiro dia pós-natal, em cerca de 34,4%, maior no grupo de menos de 1000g (58,8%) e com idade gestacional menor do que trinta semanas (52,2%).

Observa-se que 45% dos exames realizados foram em menores de 1500g. De acordo com o peso de nascimento, a ocorrência de PCA foi observada em 58,3% dos RN com menos de 1000g, 15% com peso entre 1000-1499g e 3% com peso entre 1500-1750g. A frequência de PCA relacionada ao peso de nascimento do presente estudo, comparada a de Ellison et al.[6], evidencia valores maiores em nossos RN com menos de 1000g.

O canal arterial comunica a artéria pulmonar com a aorta no feto. É uma estrutura de grande importância nesse período da vida, pois uma maior porção do débito ventricular combinado passa por essa comunicação à aorta descendente e à placenta. Isso se deve ao maior volume ejetado pelo ventrículo direito e à pequena quantidade de sangue direcionado aos pulmões. Esse sangue contém uma pressão de oxigênio menor que o da aorta[9].

Assim como a clínica, o eletrocardiograma e a radiografia de tórax são exames complementares de pouca efetividade no diagnóstico e na quantificação da repercussão hemodinâmica do canal arterial. Por isso, o ecocardiograma tem um papel primordial na condução e no diagnóstico do canal arterial do RN prematuro, como mostram Afiune et al.[8].

O ecocardiograma é muito importante na decisão da conduta e na diferenciação diagnóstica, pois o quadro clínico nesses pacientes está, na maioria das vezes, sobreposto às alterações pulmonares.

Um dos pontos mais intrigantes na evolução da PCA em RN-PT é a definição da repercussão hemodinâmica do canal arterial, o que às vezes não é muito fácil na prática clínica, conforme descrito por Evans[11]. Por isso, a associação com a avaliação ecocardiográfica é fundamental.

Em decorrência disso, torna-se cada vez mais necessário tentar identificar precocemente o grupo de RN de risco, para que se possa propor uma terapêutica mais agressiva, mesmo antes do terceiro dia de vida. Alguns centros internacionais de perinatologia observaram que os RN com peso ao nascer menor do que 1.000g, que apresentam PCA logo no primeiro dia de vida, têm risco de 80% de desenvolverem sinais persistentes desse canal arterial[12].

Mais importante do que o tipo de terapêutica a ser adotada é reconhecer o paciente que deve ser submetido ao tratamento. Isso é fundamental, visto que o canal arterial, mesmo sintomático, pode evoluir para fechamento espontâneo. Por outro lado, os procedimentos terapêuticos atuais não se mostram isentos de risco. Assim, nosso trabalho reitera a importância da utilização do ecocardiograma. Este auxiliou na conduta a ser adotada no RN prematuro com canal arterial e se mostrou uma maneira fácil e reprodutível de reconhecer antecipadamente os pacientes que necessitam de tratamento e os que podem evoluir para fechamento espontâneo.

REFERÊNCIAS BIBLIOGRÁFICAS

1. Gentile R, Stevenson GM, Dooley T, Franklin D, Kawabori I, Pearlman A. Pulsed Doppler echocardiographic determination of time of ductal closure in normal newborn infants. J Pediatr. 1981;98(3):443-8.
2. Reller MD, Rice MJ, McDonald RW. Review of studies evaluating ductal patency in the premature infant. J Pediatr. 1993;122(6):S59-62.
3. Dudell GG, Gersony WM. Patent ductus arteriosus in neonates with severe respiratory disease. J Pediatr. 1984;104(6):915-20.
4. Hammerman C, Strates C, Valaitis S. The silent ductus: its precursors and its aftermath. Pediatr Cardiol. 1986;7(3):121-7.
5. Kääpä P, Seppänen M, Kero P, Saraste M. Pulmonary hemodynamics after synthetic surfactant replacement in neonatal respiratory distress syndrome. J Pediatr. 1993;123(1):115-9.
6. Ellison R, Peckham G, Lang P, Talner NS, Lerer TJ, Lin L, et al. Evaluation of the preterm infant for patent ductus arteriosus. Pediatrics. 1983;71(3):364-72.
7. Roberson DA, Silverman NH. Color Doppler flow mapping of the ductus arteriosus in very low birthweight neonates: echocardiographic and clinical findings. Pediatr Cardiol. 1994;15(5):219-24.
8. Afiune JY, Singer JM, Leone CR. Evolução ecocardiográfica de recém-nascidos com persistência do canal arterial. J Pediatria (Rio J). 2005;81(6):454-60.
9. Rudolph AM. The ductus arteriosus and persistent patency of the ductus arteriosus. In: Rudolph AM, editor. Congenital Diseases of the Heart: Clinical-Physiological Considerations. Armonk (NY): Futura Publishing Company; 2001. p. 155-196.
10. Clyman RI, Goetzman BW, Chen YQ, Mauray F, Kramer RH, Pytela R, et al. Changes in endothelial cell and smooth muscle cell integrin expression during closure of the ductus arteriosus: an immunohistochemical comparison of the fetal, preterm newborn, and full-term newborn rhesus monkey ductus. Pediatr Res. 1996;40(2):198-280.
11. Evans N. Diagnosis of patent ductus arteriosus in the preterm newborn. Arch Dis Child. 1993;68(1):58-61.
12. Mahony L, Caldwell RL, Girod DA. Indomethacin therapy on the first day of life in infants with very low birth weight. J Pediatr. 1985;106(5):801-5.