Residência RP Pediátrica
Publicação Oficial da Sociedade Brasileira de Pediatria

IMAGEN

Líneas de Beau

Leonardo Rodrigues Campos[1], Lucas Berbert Pulcheri[2], Raquel de Seixas Zeitel[3]

Alteraciones lineares transversales en las uñas resultan de la interrupción temporal de la proliferación de la matriz ungueal o cambios de color de la propia uña y emergen en pacientes con enfermedades inflamatorias sistémicas o el uso de ciertos medicamentos, como la quimioterapia. Cuanto mayor sea la profundidad de la depresión, mayor será la uña daños. La duración del proceso inflamatorio o tóxicas la matriz ungueal puede estimarse a partir de la anchura (o altura) cruzar la lesión, como en 6-10 días el crecimiento se produce 1 mm de uñas normal. Semiologicamente, depresiones transversales se llaman líneas de Beau. En los casos más graves cuando hay toxicidad total de la matriz de la uña y la depresión importante de la uña, dividiéndola en dos partes, el cambio se llama onicomadesis. Líneas o onicomadesis de Beau pueden ser causados por infecciones, cirugía, trauma, enfermedad de Raynaud, pénfigo, medicamentos (quimioterapia o retinoides), enfermedad de Kawasaki y la enfermedad viral (síndrome mano-pie-boca)[1,2].

Este paciente era un niño de 14 años y fue diagnosticado con leucemia mieloide aguda y la quimioterapia se sometieron. Durante el tratamiento, presentado neutropenia febril y *shock* séptico y fue ingresado en la unidad de cuidados intensivos, y murió dentro de las 48 horas. En este caso, las líneas del Beau probablemente surgiran debido a la quimioterapia.

[1] Residente de Reumatologia Pediátrica do IPPMG/UFRJ. Pediatra pela UERJ. Médico da Unidade de Internação Pediátrica do Hospital Rios D'Or. Coordenador médico da Hemoterapia do Hospital Copa D'Or e médico Hemoterapeuta do Hematologistas Associados - Serviço de Hemoterapia, Rio de Janeiro, RJ.
[2] Coordenador médico da UTI Pediátrica do Hospital Rios D'Or. Médico da UTI Pediátrica do Hospital Universitário Pedro Ernesto (HUPE/UERJ), Rio de Janeiro, RJ.
[3] Chefe da UTI Pediátrica - Prof. Ruy de Souza Rocha do Hospital Universitário Pedro Ernesto (HUPE/UERJ). Mestre em Saúde da Criança - Instituto Fernandes Figueira (IFF/Fiocruz).

Dirección:
Leonardo Rodrigues Campos.
Hematologistas Associados, Rua Conde de Irajá, nº 183. Botafogo. Rio de Janeiro - RJ. Brasil. CEP: 22271-020. Telefone: (21) 2537-7440.
E-mail: camposlr@gmail.com

Residência Pediátrica 2015;5(3):116-117

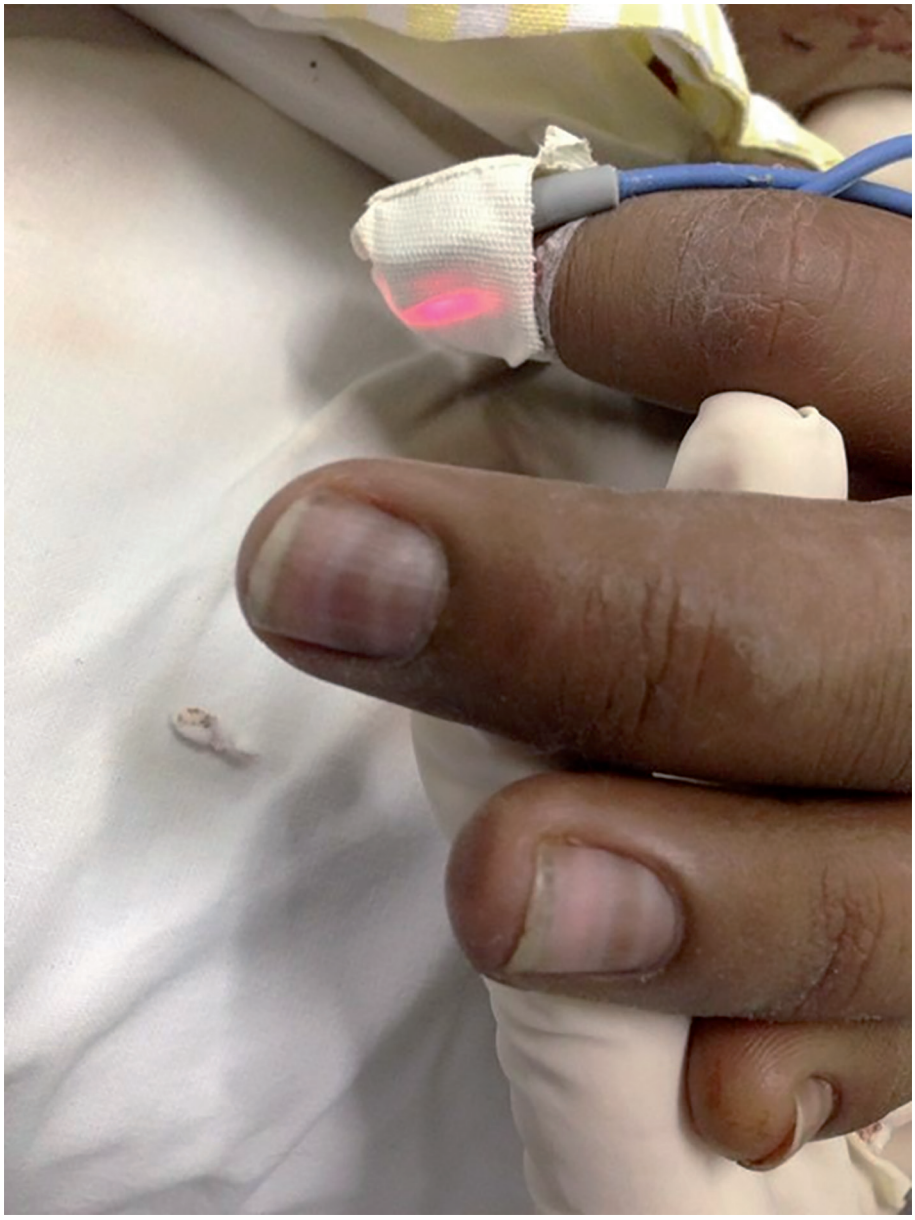

REFERENCIAS

1. Huang TC, Chao TY. Mees lines and Beau lines after chemotherapy. CMAJ. 2010;182(3):E149. doi:10.1503/cmaj.090501.

2. Rich P, Jefferson JA. Overview of nail disorders. UpToDate [Acesso 24 Set 2015]. Disponível em: http://www.uptodate.com/contents/overview-of-nail-disorders?source=search_result&search=beau&selectedTitle=1~8#H3161596