Residência RP Pediátrica
Publicação Oficial da Sociedade Brasileira de Pediatria

RELATO DE CASO

Vena porta preduodenal en recién nacido

Pre-duodenal vein in newborn

Hugo de Oliveira Olimpio[1], Márcia Regina Dutra do Valle[2], Mônica Barthelson Carvalho de Moura[3], Renata Joviano Alvim[4]

Palabras clave:
pediatría,
vena porta preduodenal,
reflujo gastroesofágico,
obstrucción duodenal.

Resumen

Objetivo: Relatar caso de vena porta preduodenal en recién nacido, destacando tratamiento realizado y pronóstico. **Materiales y métodos:** Descripción de caso clínico, revisión de prontuario, acompañamiento clínico y quirúrgico del recién nacido. Realizada investigación y levantamiento de datos en literaturas, tales como libros, páginas web y publicaciones de artículos. **Resultados:** Recién nacido, sexo femenino, presentando episodios de vómito sin mejora con cambio de decúbito, medicaciones antieméticas, reguladores de tránsito intestinal y antiácidos. Levantada hipótesis de Reflujo gastroesofágico, que no se confirmó en el examen contrastado de esófago, estómago y duodeno. Detectada vena porta preduodenal en acto quirúrgico, siendo corregida con buen resultado. **Conclusión:** La vena porta preduodenal es una anomalía congénita rara, siendo sintomática apenas en el 50% de los casos. La mayor parte de los casos es descubierta durante la laparotomía exploradora. El tratamiento de elección es quirúrgico, con buen pronóstico.

Keywords:
pediatrics,
portal vein,
gastroesophageal reflux,
duodenal obstruction.

Abstract

Objectives: To report a case of pre-duodenal vein in newborn, highlighting the treatment performed and prognosis. **Materials and Methods:** Clinical case report, review of medical records, monitoring clinical and surgical of newborn. Performed research and survey data of the literature, such as books, data base sites and publications of articles. **Results:** Newborn, female, featuring episodes of vomiting without improvement with change of decubitus, antiemetic medication, regulators of intestinal transit and antacids. Raised the hypothesis of gastroesophageal reflux, that was not confirmed in contrast examination of the esophagus stomach duodenum. Detected pre-duodenal vein in surgery, being corrected with good result. **Conclusion:** The pre-duodenal vein is a rare congenital anomaly, being symptomatic only in 50% of cases. Most of the cases have the diagnosis done during exploratory laparotomy. Surgery is the treatment of choice, with good prognosis.

[1] Médico Cirujano Pediátrico de la Maternidad de Campinas, SP, Brasil - holimpio@yahoo.com.br. Autor, investigador y cirujano responsable del caso.
[2] Médica Cirujana Pediátrica de la Maternidad de Campinas, SP, Brasil - marciadovalle@bol.com.br. Autora, investigadora y cirujana responsable del caso.
[3] Médica Coordinadora de la Unidad de Cuidados Intensivos de la Maternidad de Campinas, SP, Brasil - monicabarthelson@terra.com.br. Autora, investigadora y neonatóloga responsable del caso.
[4] Médica Residente del Programa de Pediatría del Complejo Hospitalario Ouro Verde (CHOV), Campinas, SP, Brasil - renataalvim@gmail.com. Autora, investigadora y redactora del relato de caso.

Dirección:
Renata Joviano Alvim Hermsdorff.
COREME Pediatria. Avenida Ruy Rodrigues, nº 3434, Barrio Jardim Yeda, Campinas, SP, Brasil. CEP: 13060-646.

Residência Pediátrica 2016;6(1):39-42.

INTRODUCCIÓN

La Vena Porta Preduodenal (VPPD) es una rara anomalía congénita que fue descrita por primera vez en 1921[1].

Es causada por el desarrollo embrionario anormal. La vena porta (VP) es formada por la unión de las venas mesentéricas, alrededor del nivel de la segunda vértebra lumbar, anterior para la vena cava inferior y posterior para el páncreas [2]. En seguida, sigue superior y posterior a la primera parte del duodeno. A nivel del hígado, se divide en una rama izquierda y derecha.

Durante vida embrionaria el intestino se drena por dos venas vitalinas (u onfalomesentéricas). Estas dos venas se unen por tres ramas: rama cefálica (localizada en el hígado), rama media (posterior al duodeno) y una rama caudal (anterior al duodeno). Más tarde las ramas caudal y cefálica se unen a la parte caudal de la vena vitelina derecha. La parte cefálica de la vena vitelina izquierda tiende a desaparecer. Si las ramas media y cefálica desaparecen conjuntamente con la vena vitelina izquierda, puede ocurrir el surgimiento de la VPPD[3].

La VP drena sangre de todas las partes del aparato digestivo, páncreas, bazo y vesícula biliar[4].

En este relato de caso será descrito un recién nacido diagnosticado con VPPD en la Maternidad de Campinas, Campinas-SP.

PRESENTACIÓN DEL CASO

Recién nacido (RN), sexo femenino, blanco, peso de nacimiento 1.645 gramas. Edad gestacional por el método de Capurro compatible con 33 semanas y 1 día, pequeño para edad gestacional.

Nacido de parto cesárea con bolsa rota de dos días y oligodramnia severa.

Madre de 35 años, cuartigesta, realizó cinco consultas de pre natal, sin reapariciones.

Presentó incómodo respiratorio y apnea en la sala de parto, siendo sometido a la intubación orotraqueal (IOT).

En las primeras 48 horas de vida fue iniciada dieta por alimentación forzada con fórmula infantil. En este periodo presentó perfusión periférica insatisfactoria, necesitando droga vasoactiva (Dopamina) por 24 horas.

Ya en el cuarto día de vida presentó distensión abdominal importante, asociada a dolor, siendo suspendida la dieta por cuatro días para investigación diagnóstica. Permaneció en nutrición parenteral durante este periodo, siendo reintroducida dieta por alimentación forzada.

Recibió antibioticoterapia con Ampicilina y Gentamicina por diez días, por sospecha de infección ovular. El cuadro no presentó mejora, siendo entonces optado por Oxacilina y Amikacina por 5 días, modificado para Piperacilina y Tazobactam por más diez días.

Presentó diversos episodios de vómitos, alrededor del vigésimo día de vida. Se optó por el inicio de domperidona, sin embargo, no hubo mejora.

A los treinta días de vida, recibió alta para la Unidad de Cuidados Intensivos (UCI), con peso de 2.195g. Permaneció internado para investigación de Reflujo gastroesofágico (DRGE).

Exámenes complementarios:

- Tres días de vida: Ecocardiograma: foramen oval permeable (FOP) 1,2mm, hipertensión pulmonar (HP) leve 42 mmHg, estenosis fisiológica de ramas pulmonares.
- Cuarenta y cuatro días de vida: Esófago Estómago Duodeno (EED): Durante deglución evidenciado Reflujo Faringonasal. En la deglución en decúbito dorsal evidenciada aspiración del contraste. EED con relevografía de estómago y duodeno y motilidad preservadas. Negativo para investigación de DRGE.
- RX tardío de 24 horas, con contraste: Sospecha de intestino ciego móvil al nivel del ángulo hepático.
- Cuarenta y ocho días de vida: Hemocultivos (dos muestras) negativas.

Mismo después de medidas de soporte, paciente permaneció presentando episodios de vómitos.

Sometido a cirugía a los 60 días de vida, para realización de Cirugía de Nissen para corrección de Enfermedad del Reflujo Gastroesofágico. No obstante, en el acto quirúrgico fue diagnosticado cuadro de vena porta preduodenal (Figura 1), siendo realizada corrección por duodeno-duodeno anastomosis (conforme a figuras 2 y 3) sobre la vena porta anómala preduodenal.

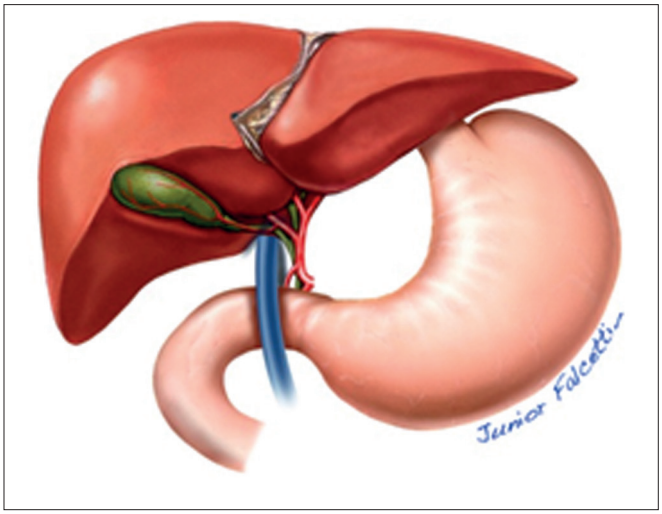

Figura 1. Vena Porta Preduodenal.

Enviada a la UTI neonatal en el postoperatorio inmediato. Sometida a la extubación orotraqueal al día siguiente a la cirugía, permaneciendo en O_2 circulante por 2 días. Se mantuvo buen estándar respiratorio, sin señales de incómodo y buenos niveles de saturación de O_2, posibilitando permanencia en aire ambiente.

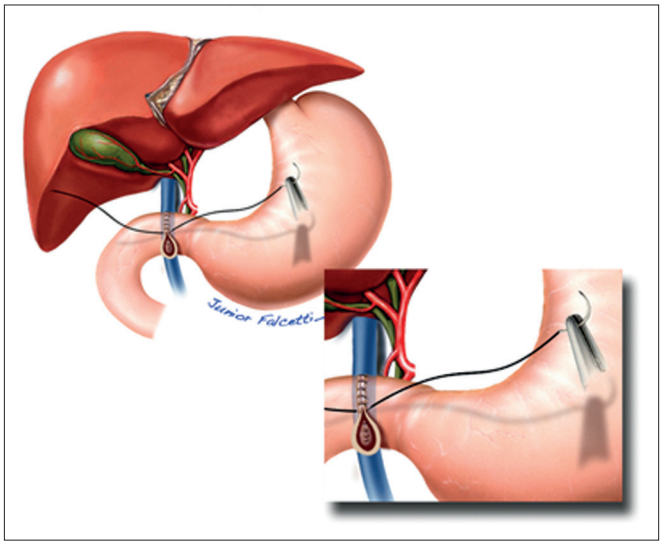

Figura 2. Duodeno- duodeno anastomosis.

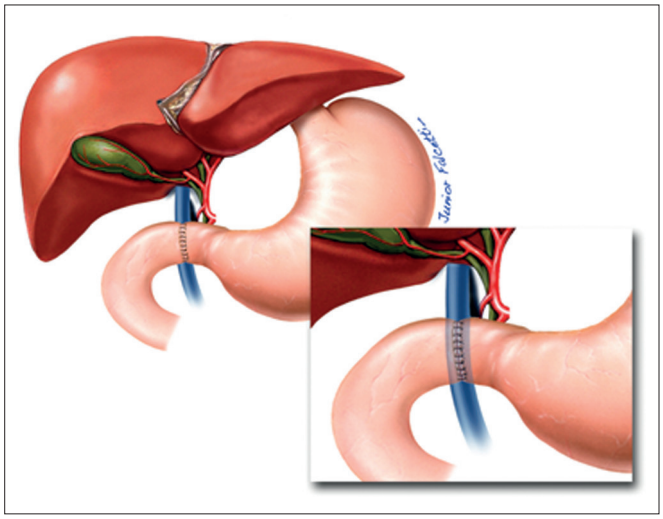

Figura 3. Duodeno-duodeno anastomosis.

Permaneció siete días en nutrición parenteral, siendo iniciada dieta con fórmula infantil por alimentación forzada y después de siete días modificada para vía oral asociada a la leche materna. Presentó buena aceptación y retención, siendo solucionados los episodios de vómitos.

En el postoperatorio, no recibió antibioticoterapia por exámenes seriados de evaluación sin alteraciones. No necesitó soporte vasoactivo. Recibió analgesia por cinco días.

Dos semanas después del acto operatorio, recibe alta de la UTI para UCI.

Permaneció en UCI por más seis días, teniendo el cuadro completamente solucionado. Recibe alta en el uso de bromoprida y ranitidina, pesando 2.270g.

Paciente se encuentra en acompañamiento en ambulatorio con el equipo de la cirugía pediátrica, recibiendo fórmula infantil (por elección de la familia). Mantienen ausencia de los episodios de vómitos y presenta un buen aumento de peso y condiciones clínicas satisfactorias.

DISCUSIÓN

La VPPD generalmente está asociada con mala rotación intestinal, *situs inversus*, atresia duodenal, páncreas anular, malformaciones de las vías biliares[5], anomalías cardíacas y anomalías esplénicas[6]. Entre las malformaciones se destacan mala rotación intestinal en el 64% de los pacientes, situs inversus en el 26%, anomalías del duodeno y páncreas en el 26% y el 22%, respectivamente[1].

La variación de la arquitectura portal fue encontrada en el 20-35% de los individuos[7]. Las dos variaciones más comunes incluyen: (a) trifurcación de la vena porta, donde hay ausencia del tronco derecho y de las ramas anterior y posterior derecho que derivan del mismo punto que la vena porta izquierda; y (b) la rama posterior derecha saliendo de la rama principal de la vena porta, y no a partir de la rama portal derecha[8]. También ya fueron descritas dos ramas segmentares individuales fuera de su punto de origen (Figura 4)[7].

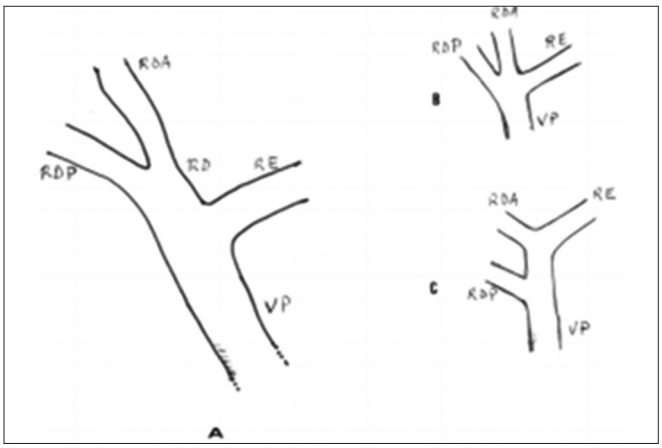

Figura 4. Anatomía normal de la vena porta y principales variaciones anatómicas. A - anatomía normal de la vena porta; B - trifurcación de la vena porta (Cheng tipo II); C - ramificación precoz de la rama derecha posterior para el lobo derecho (Cheng tipo III). VP - vena porta; RE - rama izquierda de la vena porta; RD - rama derecha de la vena porta; RDP - rama derecha posterior; RDA - rama derecha anterior.

El 50% de los casos de VPPD son sintomáticos. En la mayor parte, son descubiertas al azar durante la laparotomía exploradora[3].

Apenas en pequeña parte de los casos la obstrucción duodenal fue causada por VPPD aisladamente[9]. En la mayoría de los casos, la obstrucción se causó por anomalías asociadas, como páncreas anular y mala rotación intestinal[1].

El diagnóstico prenatal o identificación preoperatoria de VPPD raramente es hecho[1].

Es importante descartar cualquier causa intrínseca o extrínseca de obstrucción duodenal antes de atribuir a VPPD como causa principal de la obstrucción[6]. El tratamiento de elección

de obstrucción duodenal causada por la VPPD es la duodeno-duodeno anastomosis o gastroduodenoanastomosis[3].

CONCLUSIÓN

Hay pocos relatos sobre la formación anómala de la vena porta. Se necesitan nuevos estudios y descripciones de casos al respecto.

El caso relatado demostró, conforme a la literatura, la dificultad del diagnóstico en ese tipo de enfermedad. En este caso la única sospecha levantada por los exámenes diagnósticos de imagen fue un RX tardío; examen contrastado de EED que mostró el intestino ciego localizado anormalmente en la región epigástrica, en el examen inicial contrastado del duodeno no fue notada ninguna dilatación del mismo.

Creemos que esa enfermedad, así como otras enfermedades raras intestinales como la mala rotación intestinal, necesita un alto grado de sospecha por parte del pediatra y cirujano.

Ningún niño con sospecha de vómitos y/o distensión abdominal de origen por mala formación debería recibir alta sin investigación. Creemos que ganamos experiencia en ese tipo de enfermedad en el recién nacido.

AGRADECIMIENTOS

Dibujos hechos por Junior Falcetti. São Paulo, 2013.

REFERENCIAS

1. Eltayeb AA. Preduodenal portal vein: a cause of duodenal obstruction in one case and incidental finding in another. Surg Curr Res. 2012;2(2):1-3. DOI: http://dx.doi.org/10.4172/2161-1076.1000109
2. Mattox KL, Townsend CM, Beauchamp RD. Sabiston Tratado de Cirurgia: a base biológica da prática cirúrgica moderna. 18a ed. Rio de Janeiro: Elsevier; 2010.
3. Mordehai J, Cohen Z, Kurzbart E, Mares AJ. Preduodenal portal vein causing duodenal obstruction associated with *situs inversus*, intestinal malrotation, and polysplenia: A case report. J Pediatr Surg. 2002;37(4):E5. PMID: 11912540 DOI: http://dx.doi.org/10.1053/jpsu.2002.31643
4. Keith LM, Arthur FD. Anatomia Orientada para a Clínica. 5a ed. Rio de Janeiro: Guanabara Koogan; 2007.
5. Choi SO, Park WH. Preduodenal portal vein: a cause of prenatally diagnosed duodenal obstruction. J Pediatr Surg. 1995;30(10):1521-2. DOI: http://dx.doi.org/10.1016/0022-3468(95)90430-1
6. Singal AK, Ramu C, Paul S, Matthai J. Preduodenal portal vein in association with midgut malrotation and duodenal web-triple anomaly? J Pediatr Surg. 2009;44(2):e5-7. DOI: http://dx.doi.org/10.1016/j.jpedsurg.2008.10.075
7. Covey AM, Brody LA, Getrajdman GI, Sofocleous CT, Brown KT. Incidence, patterns, and clinical relevance of variant portal vein anatomy. AJR Am J Roentgenol. 2004;183(4):1055-64. PMID: 15385304 DOI: http://dx.doi.org/10.2214/ajr.183.4.1831055
8. Freitas ACT, Godoy JL, Matias JEF, Stadnik LG, Coelho JCU. Comparação entre exames de imagem e achados operatórios em doadores para transplante hepático intervivos. Arq Gastroenterol. 2007;44(4):325-31. DOI: http://dx.doi.org/10.1590/S0004-28032007000400009
9. Esscher T. Preduodenal portal vein-a cause of intestinal obstruction? J Pediatr Surg. 1980;15(5):609-12. DOI: http://dx.doi.org/10.1016/S0022-3468(80)80509-4