Residência RP Pediátrica
Publicação Oficial da Sociedade Brasileira de Pediatria

RELATO DE CASO

Quiste esplénico en niño con dolor abdominal recurrente: Relato de caso y revisión de literatura

Splenic cyst in children with recurring abdominal pain: Case report and literature review

Tuami Vanessa Werle[1], José Alfonso Monestel Montoya[2], Guilherme Avelar Ferreira[2]

Palabras-clave:
dolor abdominal,
esplenectomía,
esplenopatías,
quistes,
neoplasias esplénicas.

Resumen

Dolor abdominal es una causa frecuente de consultas en pediatría. Quistes esplénicos no parasitarios son una causa rara de dolor abdominal recurrente, sin embargo con aumento en el número de diagnósticos los últimos años. Derivan del revestimiento celular mesotelial de la cápsula del bazo, ocurriendo en el 0,5 - 2% de la población. Pueden permanecer asintomáticos por años y, generalmente, son descubiertos incidentalmente en exámenes de imagen o durante la investigación de dolor abdominal recurrente. El objetivo de ese relato es elucidar una causa rara de un síntoma frecuente y de gran morbilidad.

Keywords:
abdominal pain,
cysts,
splenic diseases,
splenic neoplasms,
splenectomy.

Abstract

Abdominal pain is a common symptom in pediatrics. Cysts non-parasitic splenic are a rare cause of recurrent abdominal pain, but an increase in the number of diagnoses. Originating from the mesothelial cells lining the spleen capsule, occurring in 0.5 - 2% of the population. They may remain asymptomatic for years and usually are discovered incidentally on imaging studies or during the investigation of recurrent abdominal pain. The objective of this report is to elucidate a rare cause of a frequent symptom and major morbidity.

[1] Superior completo - Médico residente, Itapema, SC, Brasil.
[2] Médico cirujano pediátrico, Itapema, SC, Brasil.

Dirección:
Tuami Vanessa Werle.
Hospital Infantil Pequeno Anjo. Rua 140, nº 120, Centro. Itapema - SC. Brasil. CEP: 88.220-000.

Residência Pediátrica 2016;7(1):29-32.

RELATO DE CASO

Paciente femenina, M.L.F., 10 años, presentando queja de dolor abdominal difusa recurrente hace un año, eventualmente localizada en región epigástrica, progresivamente más incómoda, pero sin limitar sus actividades diarias. Inicialmente realizada ecografía de abdomen total (Figura 1) que evidenció formación quística adyacente al bazo, con finos trozos en suspensión, midiendo alrededor del 6,4 cm x 6,3 cm.

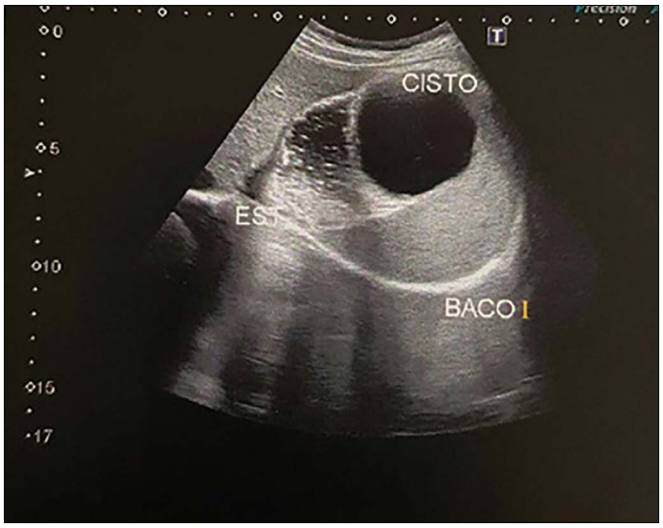

Figura 1. Ecografia de abdome - quiste intraperitoneal.

Optado por la resonancia de abdomen total (Figura 2) para mejor definición de la imagen, evidenciando quiste intraperitoneal con septaciones internas, regulares y finas, localizado en hipocondrio izquierdo, midiendo 6,0 cm x 6,2 cm, sin plan de fragmentación con la gran curvatura gástrica o con el bazo, ejerciendo efecto de masa sobre los mismos. Examen físico y de laboratorio sin alteraciones.

Optado por la laparoscopía por video y en el intraoperatorio identificado quiste en la cara ventral del bazo, además de pequeño hemangioma en la superficie del lobo hepático izquierdo. Realizada esplenectomía, sin embargo la conversión quirúrgica para laparotomía abierta fue necesaria debido a la sangría durante la liberación del polo superior del bazo.

Pieza quirúrgica enviada al anatomopatológico que macroscópicamente evidenció cavidad quística llenada por material mucoso y superficie interna lisa, histológicamente compatible con quiste esplénico de inclusión mesentérica asociado a metaplasía escamosa del epitelio. Postoperatorio inmediato en Unidad de Terapia Intensiva pediátrica sin intercurrencias. Evolucionó sin complicaciones, recibiendo alta hospitalaria después de 48 horas y seguimiento en ambulatorio.

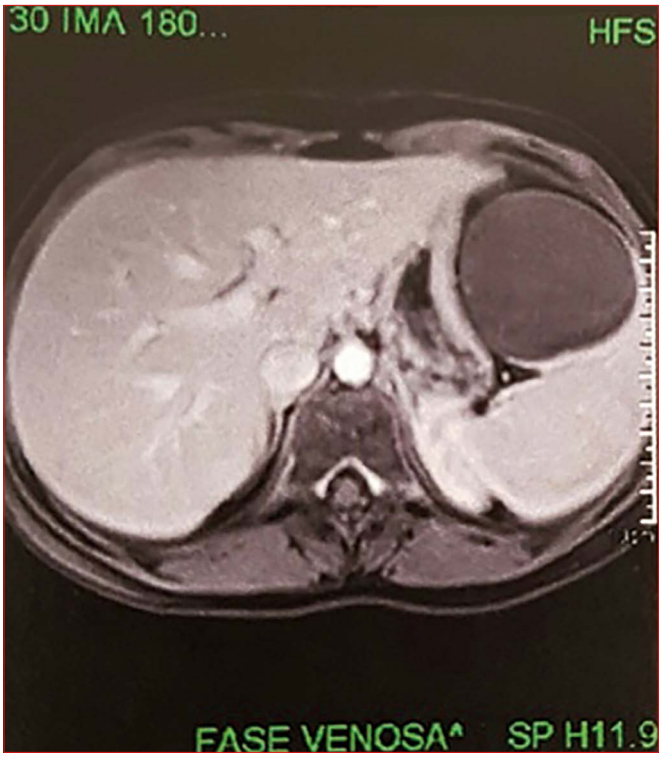

Figura 2. Resonancia manética de abdome - quiste intraperitoneal.

DISCUSIÓN/REVISIÓN

El primer caso de quiste esplénico no parasitario se describió por Andral en 1929. Según muestra la tabla 1, actualmente, los quistes esplénicos se dividen en parasitarios, generalmente causados por el *Echinococcus granulosus* y encontrados en áreas endémicas, y no parasitarios, los cuales se pueden clasificar todavía con base en la presencia de revestimiento epitelial en quistes primarios (epiteliales/verdaderos), que poseen cápsula epitelial, o secundarios (pseudoquiste/falsos), los cuales no poseen cápsula. Los quistes secundarios tienen la costumbre de ser post traumáticos, debido a una falla en la organización de hematomas subcapsulares o parenquimatosos o, más raramente, por necrosis o abscesos[1-3].

Los quistes esplénicos primarios corresponden al 10% de los CENP, pudiendo tener origen congénito o neoplásico. Ocurren predominantemente en niños y adolescentes y suelen ser asintomáticos hasta que adquieren gran dimensión, momento en que causan dolor abdominal local o referida. Pueden ocasionar, también, distensión abdominal y compresión de estructuras adyacentes, además de trombocitopenia más raramente.

Originalmente, se clasificaban los quistes primarios en congénitos, neoplásicos, traumáticos e inflamatorios, sin embargo la inclusión de los quistes traumáticos e inflamatorios en esa clasificación ha sido cada vez menos utilizada, dado que el quiste es un resultado secundario de los procesos traumático e inflamatorio[1,2,4].

Tabla 1. Clasificación traducida de Mirilas et al[2].

Clasificación	Criterio
Primario	
1. Congénito	Revestimiento quístico: mesotelial, de transición y/o escamoso estratificado. Apariencia bruta del quiste (interno): brillante, color blanco, trabeculación
2. Neoplásico	
Angiomas	
Hemangiomas	Revestimiento quístico: endotelial
Linfangiomas	Contenido de sangre en el quiste
Quiste dermoide	Revestimiento quístico: ectópico, tejido ectodérmico maduro
Secundario	
Traumático	
Necrótico	Historial de trauma positivo
	Apariencia bruta del quiste (interno): "desgreñado, hemorrágico,"
	Arquitectura esplénica normal
	Pared quística: gruesa, colagenosa
	Infarto: dolor en cuadrante superior izquierdo
	Endocarditis bacteriana activa o previa
	Esplenitis aguda no específica: por ejemplo, la fiebre tifoidea, mononucleosis infecciosa, diseminación hematogénica de infección estreptocócica, linfadenopatía generalizada

Dentro de los quistes primarios, los CENP congénitos representan aproximadamente el 25% de los casos. Su clasificación consiste en su revestimiento epitelial, pudiendo ser mesotelial, transicional o escamoso. A pesar de que el mecanismo exacto de su etiología, patogénesis y desarrollo sea todavía desconocido, los mecanismos propuestos incluyen invaginación de la superficie capsular mesotelial con subsiguiente formación cística, inclusión embrionaria o metaplasía de células epiteliales de estructuras adyacentes, además de origen desde células endoteliales peritoneales[1-3].

En el análisis anatomopatológico, los CENP tienen características peculiares. El mesotelio es generalmente unilocular y varía en tamaño. La superficie es blanquecina o blanca-grisácea, lisa y brillante, exhibiendo en su interior trabeculaciones groseras debido a la fibrosis subepitelial.

El fluido del quiste puede variar en densidad y en la coloración que puede ser desde incoloro hasta tonos de verde, amarillo o marrón. Microscópicamente, puede presentar cristales de colesterol y macrófagos. La pared del quiste generalmente se reviste por mesotelio, tejido escamoso o de transición, pudiendo haber hallazgo ocasional de combinación de células epiteliales. La ausencia esporádica de revestimiento celular puede llevar a un diagnóstico erróneo de quiste secundario, excepto si varias secciones sean estudiadas. La tabla 1 resume las características anatomopatológicas de los CENP[1,2].

Aumento en los marcadores tumorales, tales como CA 19-9 y antígeno carcinoembrionario, ha sido asociado a quistes mesoteliales primarios, siendo que el marcador CA 19-9 tiende a reducir drásticamente después de la retirada del quiste, pudiendo utilizarse como prueba de rastreo para recidivas en los casos en que se preserva el bazo. En el análisis del revestimiento de la pared del quiste, podemos también podemos encontrar el marcador CA 19-9, además de células con coloración positiva para calretinina, un marcador mesotelial. El origen se confirma por la inmunohistoquímica[1].

El diagnóstico preoperatorio es raro, pero puede sospecharse en casos de quiste unilocular sin historial de trauma anterior, infección o exposición a la infección hidática. Algunos exámenes de imagen pueden ser útiles en la investigación, como la ecografía de abdomen que es capaz de mostrar si los quistes son anecoicos o hipoecoicos, además del espesor de su pared.

La tomografía computadorizada y resonancia magnética pueden suministrar información adicional en relación con la morfología del quiste, la composición del fluido quístico, la localización exacta del quiste dentro del bazo y su relación anatómica con los órganos abdominales circundantes. Los exámenes de laboratorio usualmente son normales, pudiendo ocurrir trombocitopenia en casos raros. El diagnóstico es firmado por el examen histopatológico[1,5,6].

La primera tentativa de escisión de un quiste esplénico se realizó por el cirujano francés Jules Pe'an en 1867, pero la tentativa falló a causa de sangría excesiva, y se realizó esplenectomía total. Actualmente, el tratamiento convencional de los CENP es quirúrgico, sin embargo el tratamiento conservador puede ser opción en quistes con hasta 5 cm de diámetro, totalmente asintomáticos y con características absolutamente típicas de CENP[1,4].

En los casos con indicación quirúrgica, debido a la creciente popularidad de la conservación del bazo para preservación de su función inmunológica, diversas opciones de tratamientos alternativos se han sugerido como, aspiración, marsupialización interna y externa, esplenectomía parcial, cistectomía parcial (descapsulación) y cistectomía parcial laparoscópica[1,3,4].

La aspiración del quiste como tratamiento definitivo se ha descripto, pero no fue exitosa. Agentes, tales como tetraciclina o el alcohol son inyectados en el interior de los quistes con el objetivo de destruir su revestimiento, sin embargo hubo recurrencia de los casos. Así, dicho procedimiento es indicado apenas como medida temporal[2,5].

La "marsupialización" es definida como la creación de una abertura en la pared del quiste para drenaje, que puede

ser interna para dentro de la cavidad peritoneal o externa a través de una fístula quiste-cutánea intencionalmente creada. Este tratamiento lleva a la recurrencia del quiste y no es recomendado[3,4].

La cistectomía con esplenectomía parcial consiste en la resección del quiste con una parte contigua del parénquima del bazo y se relató por primera vez por Morgenstern y Shapiro en 1980. Retirando la pared del quiste así como su interior, en su totalidad, es el único tratamiento con garantía definitiva de que ningún quiste remanente permanecerá, llevando a la ausencia de recurrencia o síntomas[3,4].

Para evitar las dificultades de remoción del bazo parcial, algunos autores propusieron resección total del quiste, dejando la parte de la pared del quiste contigua con el parénquima del bazo "in situ". Éste se ha llamado "descapsulación del bazo", sin embargo el uso de este término es equivocado, dado que el bazo no es descapsulado.

Sus ventajas incluyen un procedimiento más simple y rápido, con menor pérdida de sangre. Las desventajas incluyen la posibilidad de recurrencia del quiste, dado que una porción del revestimiento del quiste se dejó intacta. La recurrencia también puede ocurrir a partir de quistes menores "derivados" en los alrededores del quiste mayor, como fue visto en algunos de los pacientes[3,4].

Entre los procedimientos descriptos antes, mejores resultados y baja recurrencia se han obtenido con la cistectomía con esplenectomía parcial y cistectomía parcial. Con el advenimiento de la cirugía laparoscópica, era inevitable que la vía laparoscópica formara parte del tratamiento quirúrgico de los quistes esplénicos. Actualmente, los métodos laparoscópicos son cada vez más utilizados y tienen buenos resultados[1,3,4].

REFERENCIAS

1. Vijayaraghavan R, Chandrashekar R, Aithal S, Rashmi MV, Belagavi CS. Mesothelial cyst of the spleen in an adult: a case report. BMJ Case Rep. 2010;2010. pii:bcr0320102810. DOI: http://dx.doi.org/10.1136/bcr.03.2010.2810
2. Mirilas P, Mentessidou A, Skandalakis JE. Splenic cysts: are there so many types? J Am Coll Surg. 2007;204(3):459-65. PMID: 17324782
3. Schlittler LA, Dallagasperina VW. Cistos esplênicos não-parasitários. Rev Col Bras Cir. 2010;37(6):442-6. DOI: http://dx.doi.org/10.1590/S0100-69912010000600011
4. Morgenstern L. Nonparasitic splenic cysts: pathogenesis, classification, and treatment. J Am Coll Surg. 2002;194(3):306-14. DOI: http://dx.doi.org/10.1016/S1072-7515(01)01178-4
5. Zvizdić Z, Karavdić K. Spleen-preserving surgery in treatment of large mesothelial splenic cyst in children-a case report and review of the literature. Bosn J Basic Med Sci. 2013;13(2):126-8.
6. Alvarez GC, Silveira ML, Costa EM, Pagliarin FV, Costa I. Cisto epidermóide de baço em criança. Relato de caso. Arq Gastroenterol. 2000;37(1):69-71.