Residência RP Pediátrica
Publicação Oficial da Sociedade Brasileira de Pediatria

RELATO DE CASO

Cisto esplênico em criança com dor abdominal recorrente: Relato de caso e revisão de literatura

Splenic cyst in children with recurring abdominal pain: Case report and literature review

Tuami Vanessa Werle[1], José Alfonso Monestel Montoya[2], Guilherme Avelar Ferreira[2]

Palavras-chave:
cistos,
dor abdominal,
esplenectomia,
esplenopatias,
neoplasias esplênicas.

Resumo

Dor abdominal é uma causa frequente de consultas em Pediatria. Cistos esplênicos não parasitários são uma causa rara de dor abdominal recorrente, porém com aumento no número de diagnósticos nos últimos anos. Derivam do revestimento celular mesotelial da cápsula do baço, ocorrendo em 0,5 - 2% da população. Podem permanecer assintomáticos por anos e, geralmente, são descobertos incidentalmente em exames de imagem ou durante a investigação de dor abdominal recorrente. O objetivo desse relato é elucidar uma causa rara de um sintoma frequente e de grande morbidade.

Keywords:
abdominal pain,
cysts,
splenic diseases,
splenic neoplasms,
splenectomy.

Abstract

Abdominal pain is a common symptom in pediatrics. Cysts non-parasitic splenic are a rare cause of recurrent abdominal pain, but an increase in the number of diagnoses. Originating from the mesothelial cells lining the spleen capsule, occurring in 0.5 - 2% of the population. They may remain asymptomatic for years and usually are discovered incidentally on imaging studies or during the investigation of recurrent abdominal pain. The objective of this report is to elucidate a rare cause of a frequent symptom and major morbidity.

[1] Superior completo - Médico residente, Itapema, SC, Brasil.
[2] Médico cirurgião pediátrico, Itapema, SC, Brasil.

Endereço para correspondência:
Tuami Vanessa Werle.
Hospital Infantil Pequeno Anjo. Rua 140, nº 120, Centro. Itapema - SC. Brasil. CEP: 88.220-000.

Residência Pediátrica 2017;7(1):29-32.

RELATO DE CASO

Paciente feminina, M.L.F., 10 anos, apresentando queixa de dor abdominal difusa recorrente há cerca de um ano, eventualmente localizada em região epigástrica, progressivamente mais incômoda, porém sem limitar suas atividades diárias. Inicialmente, realizado ultrassom de abdome total (Figura 1) que evidenciou formação cística adjacente ao baço, com finos debris em suspensão, medindo cerca de 6,4 cm x 6,3 cm.

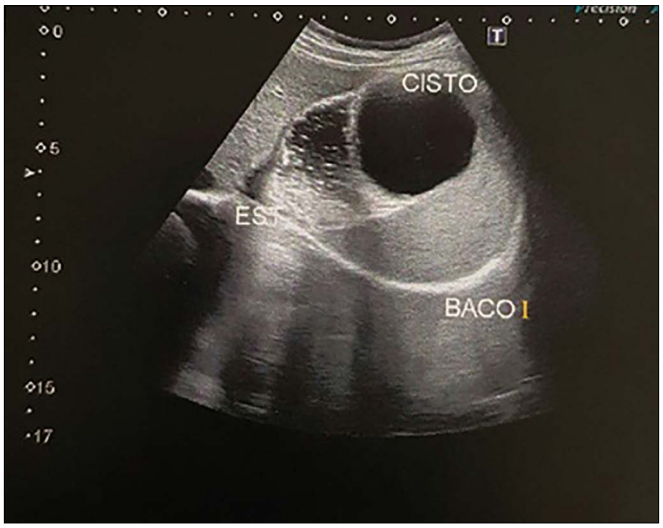

Figura 1. Ultrassonografia de abdome - formação cística adjacente ao baço.

Optou-se pela ressonância de abdome total (Figura 2) para melhor definição da imagem, evidenciando cisto intraperitoneal com septações internas, regulares e finas, localizado em hipocôndrio esquerdo, medindo 6,0 cm x 6,2 cm, sem plano de clivagem com a grande curvatura gástrica ou com o baço, exercendo efeito de massa sobre os mesmos. Exames físico e laboratorial sem alterações.

Optou-se pela videolaparoscopia e no intraoperatório identificado cisto na face ventral do baço, além de pequeno hemangioma na superfície do lobo hepático esquerdo. Realizada esplenectomia, porém a conversão cirúrgica para laparatomia aberta foi necessária devido à sangramento durante a liberação do polo superior do baço.

Peça cirúrgica encaminhada ao anatomopatológico que macroscopicamente evidenciou cavidade cistoide preenchida por material mucoso e superfície interna lisa, histologicamente compatível com cisto esplênico de inclusão mesentérica associado a metaplasia escamosa do epitélio. Pós-operatório imediato em Unidade de Terapia Intensiva pediátrica sem intercorrências. Evoluiu sem complicações, recebendo alta hospitalar após 48 horas e seguimento ambulatorial.

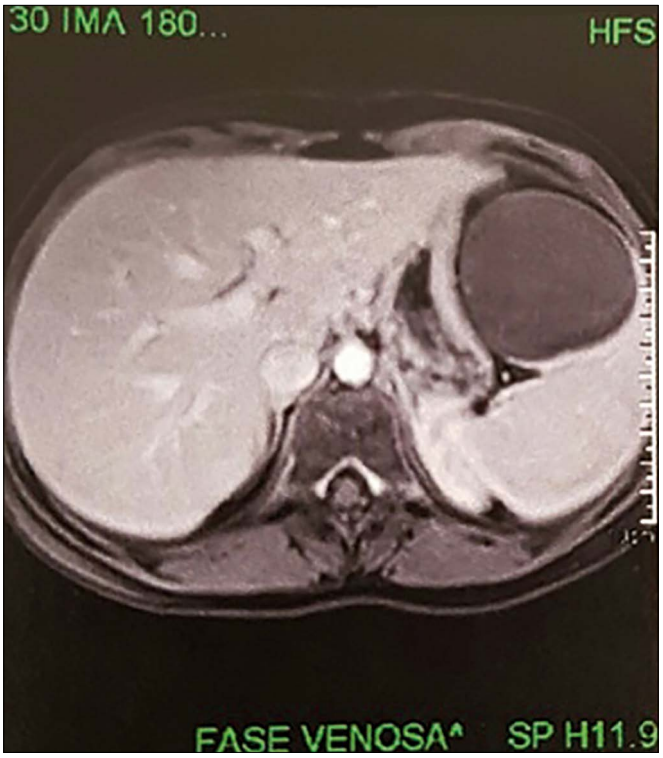

Figura 2. Ressonância magnética de abdome - cisto intraperitoneal.

DISCUSSÃO/REVISÃO

O primeiro caso de cisto esplênico não parasitário foi descrito por Andral em 1929. Conforme demonstra a Tabela 1, atualmente, os cistos esplênicos são divididos em parasitários, geralmente causados pelo *Echinococcus granulosus* e encontrados em áreas endêmicas, e não parasitários, os quais ainda podem ser classificados com base na presença de revestimento epitelial em cistos primários (epiteliais/verdadeiros), que possuem cápsula epitelial, ou secundários (pseudocisto/falsos), os quais não possuem cápsula. Os cistos secundários costumam ser pós-traumáticos, devido a uma falha na organização de hematomas subcapsulares ou parequimatosos, ou, mais raramente, por necrose ou abscessos[1-3].

Os cistos esplênicos primários correspondem a 10% dos cistos esplênicos não parasitários (CENP), podendo ter origem congênita ou neoplásica. Ocorrem predominantemente em crianças e adolescentes e costumam ser assintomáticos até adquirirem grande dimensão, momento em que causam dor abdominal local ou referida. Podem ocasionar, também, distensão abdominal e compressão de estruturas adjacentes, além de trombocitopenia mais raramente.

Originalmente, classificavam-se os cistos primários em congênitos, neoplásicos, traumáticos e inflamatórios, porém a inclusão dos cistos traumáticos e inflamatórios nessa classificação tem sido cada vez menos utilizada, visto que o cisto seria um resultado secundário dos processos traumático e inflamatório[1,2,4].

Tabela 1. Classificação traduzida de Mirilas et al.[2].

Classificação	Critério
Primário	
1. Congênito	Revestimento cístico: mesotelial, de transição e/ou escamoso estratificado. Aparência bruta do cisto (interior): brilhante, cor branca, trabeculação
2. Neoplásico	
Angiomas	
Hemangiomas	Revestimento cístico: endotelial
Linfangiomas	Conteúdo de sangue no cisto
Cisto dermoide	Revestimento cístico: ectópico, tecido ectodérmico madurwo
Secundário	
Traumático	
Necrótico	História de trauma positivo
	Aparência bruta do cisto (interior): "desgrenhado, hemorrágico"
	Arquitetura esplênica normal
	Parede cística: grossa, colagenosa
	Infarto: dor em quadrante superior esquerdo
	Endocardite bacteriana ativa ou prévia
	Esplenite aguda não específica: por exemplo, a febre tifoide, mononucleose infecciosa, disseminação hematogênica de infecção estreptoccócica, linfadenopatia generalizada

Dentro dos cistos primários, os CENP congênitos correspondem a cerca de 25% dos casos. A sua classificação consiste no seu revestimento epitelial, podendo ser mesotelial, transicional ou escamoso. Embora o mecanismo exato da sua etiologia, patogênese e desenvolvimento seja ainda desconhecido, os mecanismos propostos incluem invaginação da superfície capsular mesotelial com subsequente formação cística, inclusão embrionária ou metaplasia de células epiteliais de estruturas adjacentes, além de origem a partir de células endoteliais peritoneais[1-3].

Na análise anatomopatológica, os CENP têm características peculiares. O mesotélio é geralmente unilocular e varia em tamanho. A superfície é esbranquiçada ou branca-acinzentada, lisa e brilhante, exibindo no seu interior trabeculações grosseiras devido à fibrose subepitelial.

O fluído do cisto pode variar em densidade e na coloração, que pode ser desde incolor até tons de verde, amarelo ou marrom. Microscopicamente, pode apresentar cristais de colesterol e macrófagos. A parede do cisto geralmente é revestida por mesotélio, tecido escamoso ou de transição, podendo haver achado ocasional de combinação de células epiteliais. A ausência esporádica de revestimento celular pode levar a um diagnóstico errôneo de cisto secundário, exceto se várias secções sejam estudadas. A Tabela 1 resume as características anatomopatológicas dos CENP[1,2].

Aumento nos marcadores tumorais, tais como CA 19-9 e antígeno carcinoembrionário, tem sido associado a cistos mesoteliais primários, sendo que o marcador CA 19-9 tende a reduzir drasticamente após a retirada do cisto, podendo ser utilizado como teste de rastreio para recidivas nos casos em que se preserva o baço. Na análise do revestimento da parede do cisto, podemos também podemos encontrar o marcador CA 19-9, além de células com coloração positiva para calretinina, um marcador mesotelial. A origem é confirmada pela imunohistoquímica[1].

O diagnóstico pré-operatório é raro, mas pode ser suspeitado em casos de cisto uniloculado sem história de trauma anterior, infecção ou exposição à infecção hidática. Alguns exames de imagem podem ser úteis na investigação, como a ultrassonografia de abdome, que é capaz de mostrar se os cistos são anecoicos ou hipoecoicos, além da espessura da sua parede.

A tomografia computadorizada e ressonância magnética podem fornecer informação adicional com relação à morfologia do cisto, a composição do fluido cístico, a localização precisa do cisto dentro do baço e sua relação anatômica com os órgãos abdominais circundantes. Os exames laboratoriais usualmente são normais, podendo ocorrer trombocitopenia em casos raros. O diagnóstico é firmado pelo exame histopatológico[1,5,6].

A primeira tentativa de excisão de um cisto esplênico foi realizada pelo cirurgião francês Jules Pe'an em 1867, mas a tentativa falhou por causa de sangramento excessivo, e esplenectomia total foi realizada. Atualmente, o tratamento convencional dos CENP é cirúrgico, porém o tratamento conservador pode ser opção em cistos com até 5 cm de diâmetro, totalmente assintomáticos e com características absolutamente típicas de CENP[1,4].

Nos casos com indicação cirúrgica, devido à crescente popularidade da conservação do baço para preservação da sua função imunológica, várias opções de tratamentos alternativos têm sido sugeridas como aspiração, marsupialização interna e externa, esplenectomia parcial, cistectomia parcial (descapsulação) e cistectomia parcial laparoscópica[1,3,4].

A aspiração do cisto como tratamento definitivo tem sido descrita, mas não foi bem-sucedida. Agentes, tais como tetraciclina ou o álcool, são injetados no interior dos cistos com o objetivo de destruir o seu revestimento, porém houve recorrência dos casos. Logo, tal procedimento é indicado apenas como medida temporária[2,5].

A "marsupialização" é definida como a criação de uma abertura na parede do cisto para drenagem, que pode ser interna para dentro da cavidade peritoneal ou externa, através de uma fístula cisto-cutânea propositalmente criada. Este tratamento leva à recorrência do cisto e não é recomendado[3,4].

A cistectomia com esplenectomia parcial consiste na ressecção do cisto com uma parte contígua do parênquima do baço e foi primeiramente relatada por Morgenstern e Shapiro, em 1980. Removendo a parede do cisto assim como o seu interior, em sua totalidade, é o único tratamento com a garantia definitiva de que nenhum remanescente cisto permanecerá, levando à ausência de recorrência ou sintomas[3,4].

Para evitar as dificuldades de remoção do baço parcial, alguns autores propuseram ressecção total do cisto, deixando a parte da parede do cisto contígua com o parênquima do baço *in situ*. Este tem sido chamado de "descapsulação do baço", porém o uso deste termo é equivocado, visto que o baço não é descapsulado.

Suas vantagens incluem um procedimento mais simples e rápido, com menor perda de sangue. As desvantagens incluem a possibilidade de recorrência do cisto, visto que uma porção do revestimento do cisto foi deixada intacta. A recorrência também pode ocorrer a partir de cistos menores "derivados" na vizinhança do cisto maior, como foi visto em alguns dos pacientes[3,4].

Dentre os procedimentos descritos acima, melhores resultados e baixa recorrência têm sido obtidos com a cistectomia, com esplenectomia parcial e cistectomia parcial. Com o advento da cirurgia laparoscópica, era inevitável que a via laparascópica fizesse parte do tratamento cirúrgico dos cisto esplênicos. Atualmente, os métodos laparoscópicos têm sido cada vez mais utilizados e com bons resultados[1,3,4].

REFERÊNCIAS

1. Vijayaraghavan R, Chandrashekar R, Aithal S, Rashmi MV, Belagavi CS. Mesothelial cyst of the spleen in an adult: a case report. BMJ Case Rep. 2010;2010. pii:bcr0320102810. DOI: http://dx.doi.org/10.1136/bcr.03.2010.2810
2. Mirilas P, Mentessidou A, Skandalakis JE. Splenic cysts: are there so many types? J Am Coll Surg. 2007;204(3):459-65. PMID: 17324782
3. Schlittler LA, Dallagasperina VW. Cistos esplênicos não-parasitários. Rev Col Bras Cir. 2010;37(6):442-6. DOI: http://dx.doi.org/10.1590/S0100-69912010000600011
4. Morgenstern L. Nonparasitic splenic cysts: pathogenesis, classification, and treatment. J Am Coll Surg. 2002;194(3):306-14. DOI: http://dx.doi.org/10.1016/S1072-7515(01)01178-4
5. Zvizdić Z, Karavdić K. Spleen-preserving surgery in treatment of large mesothelial splenic cyst in children-a case report and review of the literature. Bosn J Basic Med Sci. 2013;13(2):126-8.
6. Alvarez GC, Silveira ML, Costa EM, Pagliarin FV, Costa I. Cisto epidermóide de baço em criança. Relato de caso. Arq Gastroenterol. 2000;37(1):69-71.