Residência RP Pediátrica
Publicação Oficial da Sociedade Brasileira de Pediatria

Data de Submissão: 28/06/2016
Data de Aprovação: 12/10/2017

RELATO DE CASO

Transposição de grandes vasos em criança de 1 ano de idade

Transposition of great arteries in 1-year-old child

Cristiane Nogueira Binotto[1], Sarah Cascaes Alves[2], Mariana Luísa Mafra Turra[2], Rhuanna Margareth Malanche[3]

Palavras-chave: transposição dos grandes vasos, cardiopatias congênitas, pediatria.

Resumo

Objetivo: Relatar o caso de uma paciente pediátrica do sexo feminino com diagnóstico tardio de transposição de grandes artérias, associada a comunicação interatrial e comunicação interventricular, com 1 ano de idade. E relacionar este relato com base literária enfatizando o diagnóstico clínico e por imagem, além dos tratamentos temporários e o definitivo. **Relato de caso:** Relato de caso de uma menina com diagnóstico tardio de transposição de grandes artérias. **Conclusões:** A transposição de grandes artérias é uma cardiopatia cianótica de evolução grave quando não tratada precocemente. Quando vem associada a comunicações interatriais e interventriculares, o quadro clínico pode se apresentar de forma mais branda e a cianose não ser tão evidente, como no caso relatado, o que leva a um diagnóstico tardio. A cirurgia de Jatene geralmente tem boa evolução clínica quando bem executada e proporciona um aumento de sobrevida da doença em até 96%.

Keywords: transposition of great vessels, heart defects, congenital, pediatrics.

Abstract

Objective: To report the case of a pediatric female patient with late diagnosis of transposition of the great arteries associated with atrial septal defect and ventricular septal defect, 1 year old. And relate this story with literary basis emphasizing the clinical and imaging diagnosis, and treatment of temporary and permanent. **Case report:** Report the case of a girl with late diagnosis of transposition of the great arteries. **Conclusions:** Transposition of the great arteries is a major evolution of cyanotic heart disease if not treated early. When it comes associated with atrial and ventricular septal, the clinical picture may appear more bland and cyanosis not be as evident as in the reported case, which leads to late diagnosis. The arterial switch surgery generally good clinical outcome when well executed and provides an increased survival of the disease by 96%.

[1] Doutorado - Médica de cardiologia pediátrica, Curitiba, PR, Brasil.
[2] Médica - Residente de cardiologia pediátrica, Curitiba, PR, Brasil.
[3] Doutorando de medicina, Curitiba, PR, Brasil.

Endereço para correspondência:
Cristiane Nogueira Binotto.
Universidade Positivo. Rua Francisco Rocha, nº 1146, Ap 705, Bigorrilho. Curitiba - PR. Brasil. CEP: 80730-390. E-mail: cnbinotto@yahoo.com.br

INTRODUÇÃO

A transposição das grandes artérias (TGA) é uma cardiopatia congênita cianótica, a qual classicamente se caracteriza pela aorta anteriorizada e à direita da artéria pulmonar. Em alguns pacientes podem ocorrer variações anatômicas, como a aorta posterior, por exemplo. *Shunts* são necessários entre os sistemas circulatórios, pulmonar e sistêmico, sendo que em 40% dos casos o septo interventricular está aberto[1].

A incidência da TGA é de 1 a cada 3.000 nascidos vivos e corresponde a 8% de todas as cardiopatias congênitas, com maior incidência em meninos (3:1). Devido à gravidade do quadro, essa cardiopatia é uma das que mais tem necessidade de reparo cirúrgico na infância, principalmente no período neonatal[2].

A TGA clássica ou simples é assim denominada quando existe integridade do septo interventricular, ausência de obstrução na via de saída do ventrículo esquerdo e, frequentemente, forame oval pérvio e persistência do canal arterial. Já a forma complexa pode estar associada a comunicação interventricular (CIV), estenose pulmonar (30% dos casos) e coarctação da aorta, o que dificulta o fluxo na saída do ventrículo esquerdo[3].

No caráter hemodinâmico ocorre uma completa separação das circulações pulmonar e sistêmica, que se faz em paralelo. Isso se dá, pois o sangue venoso retorna ao corpo através da aorta conectada ao ventrículo direito e o sangue arterial até os pulmões, através da artéria pulmonar do ventrículo esquerdo[4].

As comunicações interatriais e interventriculares presentes no período fetal permitem a sobrevivência devido à mescla sanguínea satisfatória. Todavia, ao nascimento as comunicações tendem a fechar levando à circulação em paralelo, incompatível com a vida. A gravidade dos sintomas está relacionada ao tamanho das comunicações; quanto menor, mais grave. Já a associação com estenose pulmonar, valvar ou infundibular, ou até mesmo hipertensão pulmonar levam à piora do quadro e do prognóstico[4].

Na transposição a aorta e as artérias coronárias originam-se do ventrículo direito e o tronco pulmonar do ventrículo esquerdo. A anatomia das artérias coronárias foi uma descoberta importante de Jatene, para o sucesso do seu procedimento cirúrgico. A origem anômala das artérias coronarianas aumenta a complexidade cirúrgica e o risco operatório e existem várias apresentações (óstio único de coronária, coronária intramural, entre outras), que muitas vezes impossibilita a correção anatômica[4].

Na forma clássica da doença os principais sinais e sintomas do recém-nascido são cianose visível nas primeiras horas de vida e ao exame físico hiperfonese de B2 única em foco pulmonar; sopro cardíaco, quando presente, é discreto e melhor audível no foco pulmonar ou tricúspide[3]. Na forma complexa a cianose é discreta devido à mistura sanguínea. E o aumento do fluxo pulmonar, nesse caso, pode levar à insuficiência cardíaca no fim do primeiro mês de vida[3].

A TGA é uma afecção de alta mortalidade, a qual sem tratamento cirúrgico leva ao óbito na primeira semana de vida 28,7% dos pacientes, 51,6% no primeiro mês e 89,3% não sobrevivem ao primeiro ano[3]. A cirurgia de correção definitiva da TGA é a conhecida como cirurgia de Jatene ou *switch* arterial. O primeiro paciente operado com sucesso por essa técnica possuía uma CIV. Isso permitiu com que o paciente sobrevivesse à doença e a cirurgia pudesse ser realizada mais tardiamente, com alguns meses de idade[4,5].

Ela deve ser realizada nas primeiras 2-3 semanas de vida, precocemente. Quando feita mais tardiamente, tem-se queda da pressão pulmonar e involução da massa ventricular esquerda, com grande risco do ventrículo esquerdo não se adaptar à resistência sistêmica pós-operatória[3-5].

RELATO DE CASO

S.A.S., 1 ano e 21 dias, feminino, natural e procedente de Mallet-PR. Paciente encaminhada de um hospital em Ponta Grossa-PR, no qual foi internada por quadro de pneumonia, em uso de ceftriaxona por 8 dias. Na internação observou-se cianose central, quadro não notado anteriormente pelos pais. Foi realizado um ecocardiograma com diagnóstico de comunicação interatrial e interventricular, mas como não justificava a cianose foi repetido, com a suspeita de transposição de grandes artérias.

Com a suspeita de cardiopatia grave, a criança foi encaminhada para investigação, confirmação diagnóstica e estudo hemodinâmico, em uso de captopril, furosemida, espironolactona e hidroclorotiazida. No exame físico, a paciente estava em bom estado geral, eupneica, cianótica, anictérica. A ausculta do aparelho cardiovascular apresentava bulhas cardíacas rítmicas em 2 tempos, B2 hiperfonética em bordo esternal esquerdo alto (foco pulmonar) > bordo esternal direito alto (foco aórtico), sopro sistólico ++/4+ em bordo esternal esquerdo baixo e sopro sistólico +/4+ em bordo esternal esquerdo alto. Pulsos periféricos cheios e simétricos, edema presente. Extremidades cianóticas, sem baqueteamento digital. Os demais órgãos não apresentavam alterações.

No Hospital Pequeno Príncipe, em Curitiba, PR, foi realizado eletrocardiograma, cateterismo cardíaco e novo ecocardiograma. O diagnóstico foi de transposição de grandes artérias, CIV ampla, comunicação interatrial (CIA) pequena, estenose pulmonar infundíbulo valvar leve, hipertensão pulmonar moderada e artérias coronárias sem anomalias. O tratamento escolhido foi a correção cirúrgica total.

Ecocardiograma: CIA OS 5,7mm, CIV 10mm; discordância ventrículo-arterial; mitral 13mm, tricúspide 18mm; Gradiente máximo pulmonar 25mmHg, anel pulmonar 11mm, aorta 12mm. Vasos em paralelo, Ventrículo direito grande > Ventrículo esquerdo. Conclusão: TGA + CIA + CIV (Figura 1).



Figura 1. Ecocardiograma.

Cateterismo cardíaco: TGA + CIV perimembranosa grande + CIA 'OS' moderada + estenose pulmonar infundíbulo valvar leve. Artérias coronárias sem anomalias. Ventrículos balanceados. Anel pulmonar 14,9mm. Hipertensão pulmonar moderada. Resistência vascular pulmonar (RVP): 1.78; RVP/RVS (Resistência vascular sistêmica): 0.22; Pressão do ventrículo direito: 62; Pressão do ventrículo esquerdo: 60; Pressão arterial pulmonar: 45 (Figura 2).

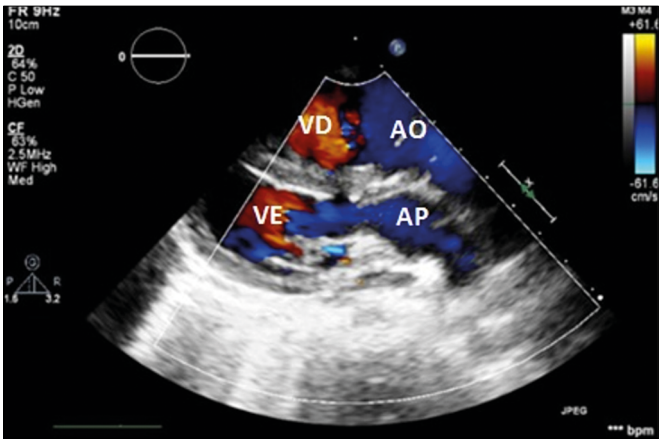

Figura 2. Cateterismo cardíaco.

A paciente foi admitida com 1 ano e 1 mês para realização de procedimento cirúrgico corretivo. Foram solicitados exames pré-operatórios, laboratoriais e de imagem, que permitiram o procedimento cirúrgico.

Foi realizada a cirurgia de Jatene, fechamento da CIV com pericárdio bovino e correção da CIA com sutura direta. A paciente saiu do procedimento depletada, poliúrica, hiperglicêmica, com necessidade de transfusão de concentrado de hemácias e várias expansões com ringer lactato, mas com boa função ventricular. Saiu com dreno de tórax à direita e à esquerda, sonda nasogástrica e vesical e ventilação mecânica.

Recebeu alta da unidade de terapia intensiva cardiológica seis dias após o procedimento cirúrgico. Novo ecocardiograma foi realizado 7 dias após cirurgia demonstrando boa função ventricular, estenose aórtica residual leve e insuficiência discreta, hipertensão pulmonar moderada e câmaras direitas aumentadas. Paciente com boa evolução. Alta hospitalar após 10 dias do reparo da TGA em bom estado geral, com boa aceitação alimentar via oral. Em uso de digoxina, sildenafil, furosemida. A acompanhante foi orientada a retornar no ambulatório de cardiologia para seguimento clínico.

DISCUSSÃO

A paciente relatada foi uma criança de 1 ano de idade, com clínica discreta de cianose central, que foi diagnosticada tardiamente com TGA, CIV e CIA associadas. Apesar da maior incidência ocorrer em meninos (3:1)[2], o relato de caso se trata de uma criança do sexo feminino.

A TGA é uma cardiopatia cianótica de grande gravidade e normalmente necessita de reparo cirúrgico ainda no período neonatal. O que permite a sobrevida de alguns pacientes, incluindo a estudada, é a presença de comunicações interventriculares e interatriais que permitem a mistura sanguínea. A gravidade do quadro está inversamente relacionada ao tamanho das comunicações[4]. No caso apresentado a paciente apresentava uma CIV ampla e teve o diagnóstico tardio pela falta de percepção do leve quadro cianótico e provavelmente a falta de triagem cardiológica neonatal.

Segundo Jatene et al.[4], o diagnóstico definitivo pode ser feito apenas pela ecocardiografia. O cateterismo é indicado para melhor avaliação da anatomia cardíaca, principalmente no que diz respeito à inserção das artérias coronarianas[5]. Na paciente o cateterismo não apresentou variações anatômicas. Um caso semelhante ao apresentado foi relatado por Atik et al.[6] Nesse, o paciente de 7 meses não apresentava cianose e teve o diagnóstico confirmado, após quadro de insuficiência cardíaca, por ecocardiograma. Ele tinha sido inicialmente tratado clinicamente sem melhora. O tratamento definitivo foi a cirurgia de Jatene, com boa evolução do quadro.

Quanto ao tratamento, a técnica cirúrgica de correção da TGA sofreu variações ao longo da história. A conclusão pós-operatória passou de uma curta sobrevivência para uma excelente sobrevida a longo prazo[7]. Jatene et al.[4] e Dodge-Khatamia et al.[7] abordaram as diferentes técnicas cirúrgicas já realizadas, dando ênfase a cirurgia de Jatene que hoje é o tratamento de escolha para a correção da TGA. No início a correção se dava parcialmente, com tratamentos paliativos como a atrisseptostomia até procedimentos mais invasivos como as inventadas por Senning e Mustard.

Apesar da evolução do tratamento definitivo levar a uma correção completa, algumas lesões residuais podem ocorrer. Estas podem estar relacionadas à própria condição anatômica do paciente na TGA ou mesmo a técnica cirúrgica escolhida, como arritmias supraventriculares, disfunção do ventrículo direito, insuficiência da valva tricúspide e estenoses do sistema venoso pulmonar e/ou sistêmico, o que possibilita reintervenções cirúrgicas.

Nos pacientes com Taussig-Bing e alguns com TGA + CIV o desvio anterior e para direita do septo interventricular pode resultar em hipoplasia do ventrículo direito, o qual acomete a região subaórtica. E gradientes subpulmonares podem ser gerados por trabeculações hipertróficas septo-parietais e inserções anormais das valvas atrioventriculares[8,9].

A hipertensão pulmonar está diretamente influenciada pela idade na qual a operação foi realizada, por isso a importância do diagnóstico precoce. Outras complicações podem aparecer, mesmo não influenciando diretamente no prognóstico do paciente, por exemplo, a estenose pulmonar, que é cada vez menos encontrada, e a insuficiência aórtica, a qual tem uma interferência hemodinâmica no quadro do paciente em apenas 5% dos casos. Além disso, esses pacientes podem evoluir com problemas funcionais, como capacidade diminuída de exercícios, insuficiência coronariana difusa e deficiência no desenvolvimento neurológico[7,8].

Em relação às complicações pré-operatórias, pacientes que não possuem o diagnóstico pré-natal evoluem com maior número de complicações a curto e a longo prazo. A começar pela maior incidência de acidose metabólica, saturações de oxigênio baixas, o que pode levar a maior chance de falência multiorgânica e maior taxa de mortalidade[10]. Os pacientes não tratados que possuem CIV ampla, podem apresentar hepatomegalia e sinais de insuficiência cardíaca congestiva. Esse quadro pode evoluir em diferentes níveis, incluindo edema agudo de pulmão[5]. Já a intervenção precoce, principalmente nas TGA simples, pode levar a menores taxas de complicações pós-operatórias, morbidade e ainda influenciar no desenvolvimento neuropsicomotor[10].

Assim como na primeira cirurgia realizada por Jatene com sucesso[4], o relato de caso apresentado foi uma TGA com CIV. A técnica de Jatene foi a escolha para o tratamento definitivo na paciente, assim como a correção das comunicações interventricular e interatrial. A paciente evoluiu bem, não houve intercorrências durante o procedimento. Segue em acompanhamento ambulatorial.

A cirurgia de Jatene é de grande complexidade e depende da experiência do cirurgião, principalmente quando há presença de variações anatômicas. No entanto, tem boa evolução clínica quando bem executada e proporciona um aumento de sobrevida da doença em até 96%. Por esse motivo, essa técnica é hoje considerada o tratamento definitivo de escolha para a TGA[4].

REFERÊNCIAS

1. Carvalho JS, Araujo LML, Moraes AG, Pontes Júnior SC. Transposição das grandes artérias. Avaliação ecocardiográfica. Arq Bras Cardiol. 1984;43(5):345-54.
2. Gontijo Filho B, Fantini FA, Lora HM, Martins C, Lopes RM, Hayden E, et al. Reconstrução da artéria pulmonar na operação de Jatene. Rev Bras Cir Cardiovasc. 2001;16(3):236-43. DOI: 10.1590/S0102-76382001000300008 DOI: http://dx.doi.org/10.1590/S0102-76382001000300008
3. Farah MCK, Villela GC. Cardiopatia congênita. In: Borges ES, org. Manual de Cardiologia: diagnóstico e tratamento [Internet]. 2001 [acesso 2018 Fev 5]. Disponível em: http://geicpe.tripod.com/clin_manual.htm
4. Jatene MB, Jatene FB, Monteira AC. Correção cirúrgica da transposição das grandes artérias: 30 anos de operação de Jatene. Rev Med (São Paulo). 2005;84(3-4):113-7. DOI: 10.11606/issn.1679-9836.v84i3-4p113-117
5. Croti UA, Mattos SS, Pinto VC, Aiello VD. Cardiologia e cirurgia cardiovascular pediátrica. 1ª ed. São Paulo: Roca; 2008. DOI: http://dx.doi.org/10.1590/S0102-76382008000200003
6. Atik E, Faria LS, Jatene M. Caso 4/2010 - Lactente de 7 meses, do sexo feminino, com transposição das grandes artérias e comunicação interventricular subpulmonar (anomalia de Taussig-Bing). Arq Bras Cardiol. 2010;95(1):1-3. DOI: http://dx.doi.org/10.1590/S0066-782X2010001100021
7. Dodge-Khatami A, Mavroudis C, Mavroudis CD, Jacobs JP. Past, present, and future of the arterial switch operation: historical review. Cardiol Young. 2012;22(6):724-31. DOI: http://dx.doi.org/10.1017/S1047951112001746
8. Atik E. Transposição das Grandes Artérias. Avaliação dos Resultados e a Conduta Atual. Arq Bras Cardiol. 2000;75(2):91-3.
9. Gontijo Filho B, Fantini FA, Lopes RM, Martins CN, Heyden EG, Vrandecic EC, et al. Estratégia cirúrgica na transposição das grandes artérias associada à obstrução do arco aórtico. Rev Bras Cir Cardiovasc. 2007;22(2):176-83. DOI: http://dx.doi.org/10.1590/S0102-76382007000200005
10. Pinheiro A, Teixeira A, Abecasis M, Martins M, Anjos R. Benefício do diagnóstico pré-natal na transposição das grandes artérias. Nascer Crescer. 2011;20(2):87-91.