Residência RP Pediátrica
Publicação Oficial da Sociedade Brasileira de Pediatria
ISSN-Online: 2236-6814

Data de Submissão: 12/03/2018
Data de Aprovação: 18/04/2018

RELATO DE CASO

Diagnóstico de fibrose cística em paciente com polipose nasal: relato de caso

Diagnosis of cystic fibrosis in patient with nasal polyps: case report

Patrícia Fernandes Barreto Machado Costa[1], Gabriel Deveza Gomes[2], Tania Wrobel Folescu[3], Renata Wrobel Folescu Cohen[4], Debórah Aragão de Pinho Silveira[5]

Palavras-chave:
fibrose cística, pólipos nasais, diagnóstico, adolescente.

Resumo

Introdução: A fibrose cística é a principal causa de doença pulmonar crônica e grave em crianças. O seu diagnóstico é baseado em achados clínicos e confirmado através de exames bioquímicos ou genéticos. A doença produz alterações das vias aéreas superiores em 100% dos pacientes. A incidência de pólipo nasal é relatada em 6% a 48% dos casos, mas apenas 4% dos pacientes apresentam esta afecção quando diagnosticada a fibrose cística. **Relato de Caso:** Adolescente, 13 anos, foi avaliado por apresentar alteração na dosagem de cloreto no suor solicitado devido a polipose nasal recidivante. O quadro havia sido investigado com tomografia computadorizada de seios da face, que evidenciou sinusite polipoide. A lesão apresentou crescimento progressivo, sendo aventado diagnóstico de angiofibroma juvenil. Feita ressecção e avaliação histopatológica da lesão, ficou descartada esta hipótese. Foi solicitada dosagem de cloreto no suor, com os resultados: 90mEq/L, 92mEq/L e 89mEq/L, (V.R.: <60 mEq/L), confirmando o diagnóstico de fibrose cística. **Conclusão:** A polipose nasal, embora frequente nos pacientes com fibrose cística, é um achado raro como sintoma inicial desta afecção.

Keywords:
Cystic Fibrosis, Nasal Polyps, Diagnosis.

Abstract

Introduction: Cystic fibrosis is the main cause of severe chronic lung disease in children. Diagnosis is based on clinical findings and confirmed with biochemical or genetic testing. The disease produces alterations in the upper airways of every affected patient. Nasal polyps occur in 6-48% of the cases, but only 4% of the patients with nasal polyps are tested for cystic fibrosis. **Case Report:** A 13-year-old male adolescent was evaluated after presenting altered sweat chloride levels in a test ordered for relapsing nasal polyps. Computed tomography scans of the sinuses revealed the patient had polypoid sinusitis. Progressive polyp growth included juvenile nasopharyngeal angiofibroma (JNA) in differential diagnosis, but surgical resection and histopathology testing ruled JNA out. An additional sweat test was ordered and chloride levels read 90mEq/L, 92mEq/L, and 89mEq/L (reference value: < 60 mEq/L), thus confirming a diagnosis of cystic fibrosis. **Discussion:** Nasal polyps occur in 6-48% of the individuals with cystic fibrosis. Chronic upper airway inflammation causes patients to suffer from symptoms such as chronic nasal congestion, cough, and sleep disorders. Annual nasal endoscopy in patients with cystic fibrosis allows for early diagnosis and satisfactory management of the condition. **Conclusion:** Although frequent in cystic fibrosis, nasal polyps are rarely considered in patients with the disease.

[1] Doutorado em Medicina Tropical pela Fundação Oswaldo Cruz - FIOCRUZ. Médica Pneumologia Pediátrica do Instituto Nacional da Saúde da Mulher, da criança e adolescente Fernandes Figueira - IFF/ FIOCRUZ. Professora Adjunta em Pneumologia Pediátrica - Universidade Federal do Estado do Rio de Janeiro - UNIRIO, Rio de Janeiro, RJ, Brasil.
[2] Médico Pediatra formado pelo programa de residência médica do Instituto Fernandes Figueira - IFF/FIOCRUZ - Médico residente em Alergia e Imunologia do Instituto Fernandes Figueira - IFF/FIOCRUZ, Rio de Janeiro, RJ, Brasil.
[3] Doutora em Ciências Médicas pela Universidade do Estado do Rio de Janeiro - UERJ - Chefe do Setor Pneumologia Pediátrica do Instituto Nacional da Saúde da Mulher, da criança e adolescente Fernandes Figueira - IFF/ FIOCRUZ, Rio de Janeiro, RJ, Brasil.
[4] Mestre em Ciências Médicas pela Universidade do Estado do Rio de Janeiro- UERJ - Médica Pneumopediatra do Setor Pneumologia Pediátrica do Instituto Nacional da Saúde da Mulher, da criança e adolescente Fernandes Figueira - IFF/ FIOCRUZ, Rio de Janeiro, RJ, Brasil.
[5] Mestre em Medicina aplicada a Saúde da mulher e da criança pelo Instituto Nacional da Saúde da Mulher, da criança e adolescente Fernandes Figueira - IFF/ FIOCRUZ. - Médica Pneumopediatra do Setor Pneumologia Pediátrica do Instituto Nacional da Saúde da Mulher, da criança e adolescente Fernandes Figueira - IFF/ FIOCRUZ, Rio de Janeiro, RJ, Brasil.

Endereço para correspondência:
Gabriel Deveza Gomes.
Instituto Fernandes Figueira. Rua Senador Vergueiro, nº 218, Ap 1110, Flamengo. Rio de Janeiro - RJ. Brasil. CEP: 22230-001. E-mail: pfbcosta@gmail.com

Residência Pediátrica 2019;9(3):326-329. DOI: 10.25060/residpediatr-2019.v9n3-27

INTRODUÇÃO

A fibrose cística (FC) é a principal causa de doença pulmonar crônica e grave em crianças[1]. Ela é causada por mutações no gene que codifica a proteína reguladora transmembrana da FC[2], a CFTR, que possui funções regulatórias sobre canais de íons, sendo estes afetados de formas variáveis pelas diferentes mutações[1]. Em geral, a FC apresenta-se com envolvimento multissistêmico, caracterizado por doença pulmonar progressiva, disfunção pancreática exócrina, doença hepática, problemas na motilidade intestinal, infertilidade masculina e concentrações elevadas de eletrólitos no suor em decorrência da hiperviscosidade dos líquidos produzidos pelas glândulas mucosas[3].

O diagnóstico da FC é baseado em achados clínicos compatíveis e confirmado através de exames bioquímicos ou genéticos: (1) dosagem de cloreto no suor maior ou igual a 60mmol/L em duas ocasiões; (2) presença de duas mutações causadoras de doença em CFTR ou (3) diferença de potencial nasal anormal[2].

Clinicamente, a FC produz alterações das vias aéreas superiores em 100% dos pacientes, tais como rinossinusite crônica e/ou polipose nasal[4]. A incidência de pólipo nasal tem sido relatada em 6% a 48% dos casos, mas apenas cerca de 4% dos pacientes apresentam esta afecção quando diagnosticada a FC[5].

Desta forma, o presente trabalho tem como objetivo relatar o caso de um paciente com FC em uma apresentação atípica ao diagnóstico: a polipose nasal recidivante.

Foi feita uma revisão do prontuário médico e exames complementares do paciente, que esteve internado no Instituto Nacional de Saúde da Mulher, da Criança e do Adolescente Fernandes Figueira (IFF/FIOCRUZ). Em seguida, foi realizada revisão bibliográfica em literatura nacional e internacional acerca das afecções apresentadas pelo paciente e dos objetos de estudo deste trabalho.

RELATO DE CASO

Adolescente, 13 anos de idade, sexo masculino, foi avaliado em sua primeira consulta na Pneumologia Pediátrica do Instituto Nacional da Saúde da Mulher, da Criança e do Adolescente Fernandes Figueira (IFF), por apresentar alteração na dosagem de cloreto em teste do suor realizado a pedido de seu médico assistente devido a quadro de polipose nasal recidivante.

Aos 8 anos de idade, o paciente começou a apresentar quadros frequentes de cefaleia associados a epistaxes de grande monta. O quadro foi investigado com uma tomografia computadorizada (TC) de seios da face, que evidenciou sinusite polipoide, a ser observada clinicamente. A lesão passou então a ter um crescimento progressivo e após cerca de 3 anos do exame inicial, havia, além de importante abaulamento dos seios da face do paciente, uma massa exofítica em suas cavidades nasais.

Neste momento, o paciente apresentava quadro importante de congestão nasal e dificuldade de deglutição, além de dor facial intensa. Com o agravamento do quadro, seguiu-se a investigação diagnóstica, sendo então aventado o diagnóstico de angiofibroma juvenil, quando o paciente foi encaminhado ao Instituto Nacional do Câncer (INCA), no Rio de Janeiro.

Aos 11 anos de idade, já em acompanhamento no INCA, foi realizada ressonância nuclear magnética (RNM) de seios da face, visando abordagem cirúrgica da massa. Este exame mostrou cavidades paranasais e fossas nasais expandidas por remodelação óssea, com preenchimento completo destas cavidades por tecido de aspecto polipoide, com realce periférico pelo meio de contraste e insinuação dos pólipos em nasofaringe, que também se encontrava obstruída. Neste momento, permanecia a hipótese diagnóstica de angiofibroma juvenil.

Após estes exames, ainda antes da abordagem cirúrgica, o paciente apresentou quadro de insuficiência respiratória aguda por obstrução total das vias aéreas devido ao tumor, sendo realizada traqueostomia de urgência. Ainda durante o acompanhamento, foi realizada também gastrostomia, devido à dificuldade na deglutição.

Com a estabilização do quadro clínico, foi precedida a ressecção da massa polipoide, por via transmaxilar, sendo retirada massa polipoide de 10,5 x 5,6 x 2,0cm, com superfície lisa, brilhante e rósea. O diagnóstico histopatológico foi de pólipos sinonasais inflamatórios com áreas de erosão e ausência de malignidade.

Contudo, após seis meses da ressecção da massa, o paciente voltou a apresentar queixas de congestão nasal e dificuldade de deglutição, sendo submetido à nova TC de seios da face para reavaliação (Figura 1). Nesta TC, foi evidenciada nova lesão de aspecto polipoide ocupando seio maxilar direito e estendendo-se à fossa nasal deste lado, além de tecido hipodenso obliterando parcialmente a fossa nasal esquerda e seios maxilar e etmoidal deste lado, mostrando o rápido retorno da massa, com o mesmo aspecto, após sua ressecção.

Após a primeira cirurgia e avaliação histopatológica da lesão, quando descartada a hipótese de angiofibroma juvenil, o paciente foi encaminhado para acompanhamento com otorrinolaringologista. Este, então, solicitou a dosagem de cloreto no suor como parte da investigação diagnóstica devido à recidiva da massa. O exame foi realizado no IFF, em três ocasiões diferentes, com os seguintes resultados: 90mEq/L, 92mEq/L e 89mEq/L, (V.R.: < 60 mEq/L), confirmando o diagnóstico de fibrose cística.

Então, foi indicada hospitalização para realização de exames complementares a fim de estadiamento da doença e início do tratamento. O sequenciamento genético do gene da CFTR demonstrou heterozigose para as seguintes mutações: ΔF508/P205S. Em relação à doença pulmonar, a TC de tórax (Figura 2) evidenciou parênquima pulmonar com distúrbio de aeração, bronquiectasias em ambos os pulmões, sendo mais exuberantes à direita e com alguns brônquios com impactação mucoide, além de presença de espessamento da bainha

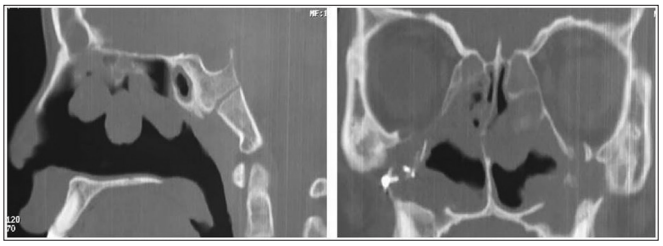

Figura 1. TC de seios da face evidencia retorno da massa polipóide após 6 meses da ressecção cirúrgica.

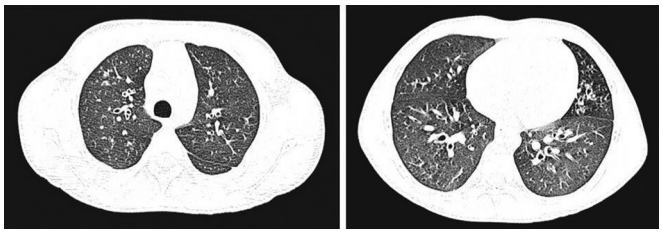

Figure 2. TC de tórax mostra distúrbio de aeração e múltiplas bronquiectasias.

peribroncovascular, bilateralmente. O exame bacteriológico do escarro foi positivo para *Pseudomonas aeruginosa* cepa não mucoide. A prova de função pulmonar demonstrou distúrbio ventilatório obstrutivo leve (grau 1) com prova broncodilatadora negativa.

Após a hospitalização, o paciente seguiu em acompanhamento no ambulatório de fibrose cística.

DISCUSSÃO

Na literatura, a polipose nasal tem sido relatada com uma incidência de 6 a 48% em pacientes com FC[5]. Entretanto, diversos estudos acerca do tema encontram resultados significativamente diferentes. No Brasil, Franco et al.[6] avaliaram com endoscopia nasal 100 pacientes diagnosticados com fibrose cística, encontrando polipose nasal em 14%, em estudo realizado em Minas Gerais. Já Weber & Ferrari[4] encontraram, em São Paulo, polipose nasal em 39,1% de uma amostra de 23 pacientes avaliados. Outro estudo com metodologia semelhante, também em São Paulo, foi realizado por Sakano et al.[7], mostrando polipose em 36% dos 50 pacientes avaliados.

Já analisando a polipose nasal como sintoma inicial em pacientes com FC, como ocorrido no caso descrito, dois estudos mostraram incidência de 2% dentre 605 pacientes analisados[8] e de 0,2% em 893 pacientes[9]. Estes pacientes, no entanto, parecem ter uma função pulmonar e um estado nutricional algo melhores, em comparação aos pacientes com outras manifestações iniciais[10].

Diferentemente do caso relatado, as mutações mais comuns em pacientes com polipose nasal são a homozigose Δ-F508 e a heterozigose Δ-F508 / G551D[10]. O paciente em questão possui a heterozigose ΔF508/P205S, sendo a mutação P205S extremamente rara no Brasil. De acordo com o último Registro Brasileiro de Fibrose Cística, de 2015, esta mutação é encontrada em apenas 0,11% dos pacientes em nosso país[11].

A polipose nasal, na FC, não tem uma patogênese bem estabelecida[3]. Entretanto, acredita-se que a mutação na CFTR desenvolva uma falha no epitélio respiratório, com desequilíbrio na excreção e absorção de sódio e cloreto. Este desequilíbrio levaria ao efluxo de água, que teria como consequência uma mucosa mais seca e muco mais viscoso, que obstruiria mecanicamente os óstios dos seios, contribuindo para uma inflamação crônica da mucosa nasal, responsável pelo desenvolvimento dos pólipos[12].

Por conta da inflamação crônica das vias aéreas superiores, os pacientes portadores de FC experimentam sintomas como congestão nasal crônica, tosse causada por gotejamento posterior e distúrbios do sono[2]. Por isso, a endoscopia nasal anual em pacientes portadores de FC permite o diagnóstico e início de tratamento clínico precoces, com um controle satisfatório da condição[5]. O exame tem fácil realização e é especialmente importante em pacientes com manifestações respiratórias sem diagnóstico preciso ou de difícil controle clínico[6].

O tratamento clínico da polipose nasal é feito com corticosteroides tópicos, sendo o tratamento cirúrgico reservado para casos de insucesso[13]. Uma coorte prospectiva realizada em pacientes fibrocísticos com pólipos nasais evidenciou melhora após 6 meses de tratamento clínico em 77,7% pacientes, sendo que, destes, em 85,7% houve involução completa da polipose[4].

No caso descrito, diante da suspeita inicial de angiofibroma juvenil, o tratamento tópico não foi iniciado. Após confirmação diagnóstica de polipose decorrente da FC, ainda não foram realizados exames de controle deste tratamento no paciente.

CONCLUSÃO

A polipose nasal, embora frequente nos pacientes com FC, é um achado raro como sintoma inicial desta afecção. Este conceito evidencia a importância da investigação diagnóstica da FC em pacientes com polipose nasal, tendo em vista que esta é uma doença sistêmica em que o diagnóstico e o tratamento precoces levam a maior sobrevida do paciente.

REFERÊNCIAS

1. Blatter JA, Finder JD. Congenital Disorders of the Lung. In: Kliegman RM, Stanton BF, St. Geme JW III, Schor NF, eds. Nelson Textbook of Pediatrics. 20th ed. Philadelphia: Elsevier: 2015.
2. Katkin JP, Mallory GB, Hoppin AG. Cystic fibrosis: genetics and pathogenesis. UpToDate. [Internet] [acesso 2017 Jul 25]. Disponível em: https://www.uptodate.com/contents/cystic-fibrosis-genetics-and--pathogenesis?source =see_link
3. Kang SH, Dalcin PTR, Piltcher OB, Migliavacca RO. Rinossinusite crônica e polipose nasossinusal na fibrose cística: atualização sobre diagnóstico e tratamento. J Bras Pneumol [Internet]. 2015;41(1):65-76 [acesso 2017 Jul 25]. Disponível em: http://www.jornaldepneumologia.com.br/detalhe_artigo.asp?id=2373
4. Weber SA, Ferrari GF. Incidence and evolution of nasal polyps in children and adolescents with cystic fibrosis. Braz J Otorhinolaryngol. 2008;74(1):16-20.

5. Weber SAT, Iyomasa RM, Corrêa CC, Florentino WNM, Ferrari GF. Nasal polyposis in cystic fibrosis: follow-up of children and adolescents for a 3-year period. Braz J Otorhinolaryngol. 2017;83(6):677-82.
6. Franco LP, Camargos PA, Becker HM, Guimarães RE. Nasal endoscopic evaluation of children and adolescents with cystic fibrosis. Braz J Otorhinolaryngol [Internet]. 2009;75(6):806-13. [acesso 2018 Abr 16]. Disponível em: http://www.scielo.br/pdf/bjorl/v75n6/v75n6a06.pdf
7. Sakano E, Ribeiro AF, Barth L, Condino Neto A, Ribeiro JD. Nasal and paranasal sinus endoscopy, computed tomography and microbiology of upper airways and the correlations with genotype and severity of cystic fibrosis. Int J Pediatr Otorhinolaryngol [Internet]. 2007;71(1):41-50. [acesso 2018 Abr 16]. Disponível em: http://www.ijporlonline.com/article/S0165-5876(06)00334-X/fulltext
8. Slavin RG. Nasal polyps and Sinusitis. JAMA [Internet]. 1997;278(22):1849-54. [acesso 2017 Dez 12]. Disponível em: https://jamanetwork.com/journals/jama/article-abstract/419321?redirect=true
9. Schmitt EJ, Neaville W, Pongdee T. Prevalence of cystic fibrosis in children who present with nasal polyposis. J Allergy Clin Immunol [Internet]. 2005;115(2 Suppl):S16. [acesso 2017 Dez 12]. Disponível em: https://www.jacionline.org/article/S0091-6749(04)03334-2/fulltext.
10. Kingdom TT, Lee KC, FitzSimmons SC, Cropp GJ. Clinical characteristics and genotype analysis of patients with cystic fibrosis and nasal polyposis requiring surgery. Arch Otolaryngol Head Neck Surg [Internet]. 1996 Nov;122(11):1209-13. [acesso 2017 Dez 12]. Disponível em: https://jamanetwork.com/journals/ jamaotolaryngology/article-abstract/623757?redirect=true
11. Grupo Brasileiro de Estudos de Fibrose Cística (GBEF). Registro Brasileiro de Fibrose Cística [Internet]. 2015. [acesso 2007 Dez 12]. Disponível em: http://portalgbefc.org.br/wp-content/uploads/2017/11/Registro2015.pdf
12. Mak GK, Henig NR. Sinus disease in cystic fibrosis. Clin Rev Allergy Immunol [Internet]. 2001;21(1):51-63. [acesso 2017 Jul 26]. Disponível em: https://link.springer.com/article/ 10.1385%2FCRIAI%3A21%3A1%3A51
13. European Academy of Allergy and Clinical Immunology (EAACI). European Position Paper on Rhinosinusitis and nasal polyps. Zurich: EAACI [acesso 2017 Jul 26]. Disponível em: http://www.eaaci.org/attachments/671_Rhinosinusitis%20and%20nasal%20Polyps%20(complete%20doc).PDF