Residência RP Pediátrica
Publicação Oficial da Sociedade Brasileira de Pediatria
ISSN-Online: 2236-6814

Data de Submissão: 26/07/2018
Data de Aprovação: 26/02/2019

RELATO DE CASO

Periodontite causada por Actinomyces SPP. em criança com Ascaris lumbricoides e Trichocephalus trichiurus: Um relato de caso

Periodontitis caused by Actinomyces spp. in a child with Ascaris lumbricoides and Trichocephalus trichiurus: a case report

Nathália Rayane Silva Wanderley[2], Maria Antonia Ferreira Gomes[1], Lana Lira Cantidio de Medeiros[1], Fernanda Paula Dantas Lobo[1], Luiz Guilherme dos Santos Pinheiro[1], Tácito do Nascimento Jácome[3], Maria Goretti Lins Monteiro[4], Kleber Giovanni Luz[5]

Palavras-chave:
Periodontite,
Ascaris lumbricoides,
Actinomyces.

Resumo

Actinomyces spp. é uma bactéria anaeróbia facultativa gram-positiva, normal na flora endógena da cavidade oral. Infecções causadas por Actinomyces spp., especialmente actinomicose cervicofacial, são raras em crianças. Este artigo tem como objetivo apresentar um caso de periodontite causada por Actinomyces spp. em uma criança de 03 anos de idade multi-parasitada e discutir a interação eosinofilica e a resposta imune aos parasitos.

Keywords:
Periodontitis,
Ascaris lumbricoides,
Actinomyces.

Abstract

Actinomyces spp. is a gram-positive facultative anaerobic bacteria, normal to the oral cavity endogenous flora. Infections caused by Actinomyces spp., especially cervicofacial actinomycosis, are rare in children. This article aims to present a case of periodontitis caused by Actinomyces spp. in a 03 years old multi-parasitized child, and to discuss the eosinophilia interaction and the immune response to the parasites.

[1] Estudante. Escola de Saúde. Universidade Potiguar. Natal. Brazil.
[2] Graduado em Medicina. Hospital Pediátrico Varela Santiago. Natal. Brasil.
[3] Graduado em Medicina. Hospital Universitário Onofre Lopes. Universidade Federal do Rio Grande do Norte. Natal. Brasil.
[4] Mestrado em Saúde Materno-Infantil. Departamento de Residência Medica em Pediatria. Hospital Pediátrico Varela Santiago. Natal. Brasil.
[5] PhD Doenças Infecciosas e Parasitarias. Departamento de Doenças Infecciosas. Instituto de Medicina Tropical do Rio Grande do Norte. Universidade Federal do Rio Grande do Norte. Natal. Brasil.

Endereço para correspondência:
Nathalia Rayane Wanderley.
Hospital Infantil Varela Santiago, Residência de Pediatria. Av. Deodoro da Fonseca, nº 518, Centro.
Natal/RN - Brasil. CEP: 59.025-600. E-mail: nathaliaray.wanderley@gmail.com

INTRODUÇÃO

Actinomyces spp. é uma bactéria gram-positiva anaeróbia facultativa, normal à flora endógena da cavidade oral[1]. A literatura atual descreve 47 espécies[2], Actinomyces israelii está entre as mais prevalentes[1] e pode ser encontrada nas membranas mucosas, principalmente na cavidade oral, cólon e trato urogenital[3],[4]. As infecções causadas por Actinomyces spp., principalmente a actinomicose cervicofacial, são raras em crianças, mas podem afetar pessoas de qualquer idade, afetando mais frequentemente as meninas, e em associação com febre e dor[5].

As cepas de Actinomyces spp. Residem predominantemente no tecido periodontal, tanto em condições fisiológicas quanto nas inflamatórias[6]. As bactérias geralmente são estabelecidas em pedras, bolsas periodontais, lesões de cárie, nos dentes e na mucosa oral[7].

O diagnóstico é dado pela confirmação histopatológica de grânulos de enxofre, cultura positiva e/ou o isolamento do Actinomyces spp.[5] As lesões periodontais causadas por infecções por esse agente são tratadas idealmente com penicilina.

Este artigo tem como objetivo apresentar um caso de periodontite causada por Actinomyces sp. em uma criança de 03 anos de idade multiparasitária, e discutir a interação eosinofilia e resposta imune aos parasitas.

RELATO DE CASO

Criança do sexo feminino, com três anos de idade, nascida e residente no nordeste do Brasil, foi internada com lesão periodontal ulcerativa na gengiva superior (figura 1), purulenta, associada à alegação de febre por duas semanas.

Ao exame físico, apresentava bom estado geral, palidez leve, hepatomegalia três centímetros abaixo da margem costal direita e ausência de sangramento da pele ou das mucosas. Durante a internação, a paciente foi submetido a uma biópsia para cultura da lesão.

Os resultados dos exames laboratoriais foram de hemoglobina igual a 11,6 mg/dL; hematócrito igual a 36%; contagem de leucócitos de 14.700/mm³ (25% de eosinófilos, 35% de linfócitos e 35% de segmentadores); contagem de plaquetas de 270.000/mm³; Proteína C reativa menor que seis; ferro sérico de 63 mcg/dL e teste de fezes, mostrando Ascaris lumbricoides, Giardia lamblia, Endolimax nana e Trichocephalus trichiurus.



Figura 1. Lesão periodontal ulcerativa na gengiva superior.

Também foi realizada tomografia computadorizada do crânio, mostrando aspectos de sinusite, concha bolhosa, desvio de septo nasal e vegetação adenóide (figura 2). A terapia foi iniciada com 8 ml de Albedanzol 40 mg/mL por cinco dias, sendo administrados por três dias no hospital e o restante em casa.

Treze dias após a alta hospitalar, a biópsia mostrou tecido ósseo permeado por colônias de bactérias filamentosas que sugeriam Actinomyces ssp. e polimorfonucleares (figura 3). Naquela época, o paciente foi readmitido com lesões ulcerativas de dois centímetros em ambos os lados da gengiva superior, secreção purulenta, sem comprometimento dentário, febre diária, dor após comer e aumento dos linfonodos submandibulares, cervicais anteriores e occipitais, todos com aparência fibroelástica.



Figura 2. Também foi realizada tomografia computadorizada dos seios paranasais, mostrando aspectos de sinusite, concha bolhosa, desvio de septo nasal e vegetação adenóide.

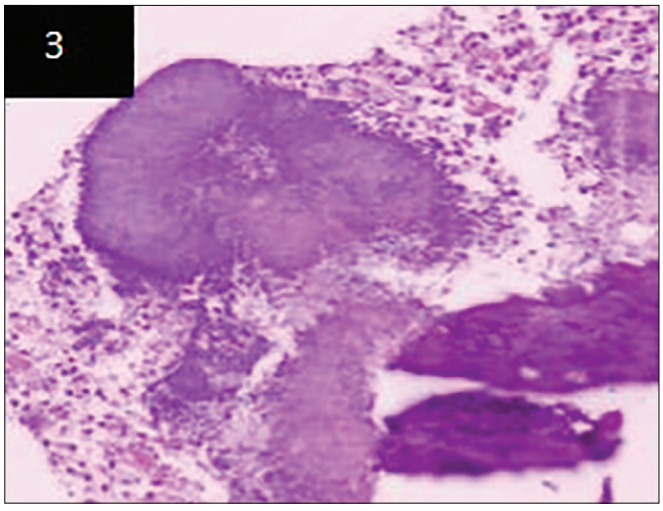

Figura 3. A biópsia mostrou tecido ósseo permeado por colônias de bactérias filamentosas que sugeriam Actinomyces spp. e polimorfonucleares.

Foi iniciado o tratamento com uma dosagem de 5.000.000 UI de penicilina cristalina intravenosa a cada seis horas. Novos exames laboratoriais foram realizados e seus resultados foram: hematócrito igual a 34,2%; contagem de leucócitos de 18.200/mm³ (24% dos eosinófilos, 50% dos linfócitos e 22% dos segmentadores; contagem de plaquetas de 222.000/mm³; proteína C reativa menor que seis; GOT: 41U/L; GPT: 12 U/L sódio de 130 mEq/L e potássio de 4,5m Eq/L.

As características clínicas dos pacientes melhoraram com a redução da febre desde o início da terapia e a regressão da ulceração. O plano de tratamento é de trinta dias de penicilina cristalina, seguido de pelo menos cinco meses de amoxicilina.

DISCUSSÃO

O caso apresentado desperta interesse científico ao introduzir formas localizadas de lesões por Actinomyces spp. na região gengival, que são extremamente raras. Além disso, a paciente não tinha histórico de manipulação dentária prévia, lesões traumáticas da mucosa bucal, uso de enxaguante bucal com gluconato de clorexidina 0,12%, ou higiene bucal precária, que justifique a destruição do tecido causador da infecção. A ausência de tais características clínicas dificultou a suspeita clínica inicial e, portanto, o diagnóstico precoce.

Também não houve fatores predisponentes como: gênero masculino, diabetes mellitus, imunossupressão, alcoolismo e desnutrição, o que corroboraria para explicar os mecanismos fisiopatológicos da actinomicose cervicofacial[8,9,10,11,12].

Uma das coisas que chamou a atenção dos autores nesse caso foi a presença de parasitismo intestinal por Ascaris lumbricoides e Trichocephalus trichiurus, e 25% de eosinófilos. A eosinofilia tem várias causas. Nos países desenvolvidos, geralmente ocorre por enteropatia eosinofílica e distúrbio imunológico alérgico; no entanto, em países tropicais e regiões subdesenvolvidas, uma das principais causas é o parasitismo intestinal.

Existe, de fato, a possibilidade de que o desvio da resposta imune ao Th-2 possa ter predisposto o Actinomyces spp. multiplicação e disseminação, uma vez que a resposta Th-2 estimula a produção de IgE e a atividade de eosinófilos e mastócitos, no combate a bactérias e helmintos extracelulares13. Assim, a IgE estaria bloqueando a ação dos neutrófilos, beneficiando reações patológicas por Actinomyces spp. Infelizmente, não foi possível medir os níveis de IgE no caso relatado.

Embora as respostas Th-1 e Th-2 atuem de maneira equilibrada, buscando homeostase imune, é sabido que uma resposta imune desviada para Th-2, em infecções causadas por agentes intracelulares, é adversa ao hospedeiro14, pois aumenta a suscetibilidade infecções e proliferação e disseminação desses organismos.

Em relação ao parasitismo intestinal causado por Ascaris lumbricoides e Trichocephalus trichiurus, infecções causadas por esses helmintos - juntamente com várias alterações ambientais, como coinfecções, clima, dieta e comorbidades e com polimorfismo da resposta imune aos genes do hospedeiro - podem piorar ou melhorar alergias e autoimunidade[15,16,17].

Além disso, a resposta imune aos helmintos é geralmente controlada pelo Th-2, juntamente com um compartimento estendido de células T reguladoras (Treg), que modula e amortece a inflamação - criando um ambiente hostil aos helmintos e restaurando os danos causados pelos parasitas, resposta inflamatória tipo 1, orientada a microrganismos bactérias e vírus[18,19,20,21]. Como os Tregs desempenham um papel duplo nas infecções por helmintos, protegendo o hospedeiro da resposta inflamatória excessiva à infecção ou reduzindo a imunidade protetora; permite que as infecções se tornem crônicas[22,23,24,25].

Portanto, os autores acreditam que outra condição que possa explicar a periodontite descrita é a ocorrência de helmintíase, pois reduziria a imunidade protetora fornecida pelos Tregs e, assim, desencadearia a infecção.

A recuperação infantil no final do tratamento deveu-se certamente ao uso da penicilina. Além disso, é possível que a terapia com Albedanzol tenha eliminado os parasitas e modificado a resposta inflamatória.

Por fim, concluímos que esse parasitismo intestinal foi o principal fator por trás da gravidade da actinomicose.

REFERÊNCIAS

1. Valour F, Sénéchal A, Dupieux C, et al. Actinomycosis: etiology, clinical features, diagnosis, treatment, and management Actinomycosis: etiology, clinical features, diagnosis, treatment, and management. Infect Drug Resist. 2014;7:183–97
2. Claesson R, Sjögren U, Esberg A, Brundin M, Granlund M, Actinomycesradicidentisand Actinomyceshaliotis, coccoid Actinomycesspecies isolated from the human oral cavity, Anaerobe (2017)
3. Bowden GHW. Actinomyces. in Topley and Wilson's microbiology and microbial infections, edsBalows A., Duerden B.I., (Edward Arnold, London, England), 1998; 9th ed. 2:445–462.
4. Hall V, Collins MD, Hutson RA, Inganäs E, Falsen E,.Duerden B.I. 2003. Actinomycesoricolasp. nov., from a human dental abscess. Int J SystEvol. Microbiol. 2003;53:1515-1518.
5. Thacker SA, Healy CM. Pediatric cervicofacialactinomycosis: an unusual cause of head and neck masses. J. Pediatr. Infect. Dis. Soc.2014;3: e15–9.
6. Socransky SS, Haffajee AD. Dental biofilms: Difficult therapeutic targets. Periodontol 2000 2002;28:12-55.
7. Kaplan I, Anavi K, Anavi Y, Calderon S, Schwartz-Arad D. The clinical spectrum of Actinomyces-associated lesions of the oral mucosa and jawbones: Correlations with histomorphometric analysis. Oral Surg Oral Med Oral Pathol Oral RadiolEndod 2009;108:738-46.
8. Wong VK, Turmezei TD, Weston VC. Actinomicosis. BMJ . 2011; 343: d6099.
9. Schaal KP, Lee HJ. Actinomycete infections in humans - a review. Gene. 1992;115(1–2):201–211.
10. Brown JR. Human actinomycosis. A study of 181 subjects. Hum Pathol. 1973;4(3):319–330.
11. Holm P. Studies on the aetiology of human actinomycosis.ActaPatholMicrobiolScand Suppl. 1951;91:172–173.
12. Weese WC, Smith IM. A study of 57 cases of actinomycosis over a 36-year period. A diagnostic 'failure' with good prognosis after treatment. Arch Intern Med. 1975;135(12):1562–1568.

13. CRUVINEL, Wilson de Melo et al. Sistema imunitário: Parte I. Fundamentos da imunidade inata com ênfase nos mecanismos moleculares e celulares da resposta inflamatória (Immune System: Part I: Fundamentals of innate immunity with emphasis on molecular and cellular mechanisms of inflammatory response). Rev. Bras. Reumatol. 2010, vol.50, n.4, pp.434-447.
14. MACHADO, Paulo R. L.; ARAUJO, Maria Ilma A. S.; CARVALHO, Lucas and CARVALHO, Edgar M. Mecanismos de resposta imune às infecções (Immune Response Mechanisms to Infections). An. Bras. Dermatol. 2004, vol.79, n.6, pp.647-662.
15. McKay DM. Not all parasites are protective. Parasite Immunol 37: 324–332, 2015.
16. Santiago HC, Nutman TB. Human helminths and allergic disease: the hygiene hypothesis and beyond. Am J Trop Med Hyg 95: 746–753, 2016.
17. Smits HH, Everts B, Hartgers FC, Yazdanbakhsh M. Chronic helminth infections protect against allergic diseases by active regulatory processes. Curr Allergy Asthma Rep 10: 3–12, 2010.
18. Grencis RK. Immunity to helminths: resistance, regulation, and susceptibility to gastrointestinal nematodes. Annu Rev Immunol 33: 201–225, 2015.
19. Gause WC, Wynn TA, Allen JE. Type 2 immunity and wound healing: evolutionary refinement of adaptive immunity by helminths. Nat Rev Immunol 13: 607–614, 2013.
20. Maizels RM, Yazdanbakhsh M. Regulation of the immune response by helminth parasites: cellular and molecular mechanisms. Nat Rev Immunol 3: 733–744, 2003.
21. Allen JE, Maizels RM. Diversity and dialogue in immunity to helminths. Nat Rev Immunol 11: 375–388, 2011.
22. D'Elia R, Behnke JM, Bradley JE, Else KJ. Regulatory T cells: a role in the control of helminth-driven intestinal pathology and worm survival. J Immunol 182: 2340–2348, 2009.
23. Sawant DV, Gravano DM, Vogel P, Giacomin P, Artis D, Vignali DAA. Regulatory T cells limit induction of protective immunity and promote immune pathology following intestinal helminth infection. J Immunol 192: 2904–2912, 2014.
24. Smith KA, Filbey KJ, Reynolds LA, Hewitson JP, Harcus Y, Boon L, Sparwasser T, Hämmerling G, Maizels RM. Low-level regulatory T-cell activity is essential for functional type-2 effector immunity to expel gastrointestinal helminths. Mucosal Immunol 9: 428–443, 2016.
25. Taylor MD, LeGoff L, Harris A, Malone E, Allen JE, Maizels RM. Removal of regulatory T-cell activity reverses hyporesponsiveness and leads to filarial parasite clearance in vivo. J Immunol 174: 4924–4933, 2005.