Residência RP Pediátrica
Publicação Oficial da Sociedade Brasileira de Pediatria
ISSN-Online: 2236-6814

Data de Submissão: 15/11/2018
Data de Aprovação: 29/04/2019

RELATO DE CASO

Síndrome de fosfoinositídeo 3-quinase-d ativada - mutação PIK3CD: relato de caso

3-kinase-d phosphoinositide syndrome activated - PIK3CD mutation: case report

Lorena Bonotto Horvatich[1], Herberto José Chong-Neto[1], Carlos Antônio Riedi[1], Nelson Augusto Rosario-Filho[1]

Palavras-chave:
Imunidade, Síndromes de Imunodeficiência, Autoimunidade, Transtornos Linfoproliferativos, Bronquiectasia, Broncopneumonia.

Resumo

A síndrome de fosfoinositídeo 3-quinase d (APDS) ativada é uma imunodeficiência primária autossômica dominante causada por mutações de ganho de função (GOF) em PIK3CD, que codifica a subunidade catalítica p110d do fosfoinositídeo 3-quinase d (PI3Kd). A imagem é de uma imunodeficiência primária caracterizada pela ocorrência precoce de infecções do trato respiratório superior, desenvolvimento de linfoproliferação benigna crônica e outras características da desregulação imune, com manifestações gastrintestinais e citopenias autoimunes. G.S.O., masculino, 14 anos, em acompanhamento no HC-UFPR desde seis anos de idade, história de três internações por pneumonia; episódio de meningite por *Listeria monocytogenes*; cinco episódios de otite média aguda supurada; infecção por EBV; retocolite ulcerativa crônica (RCU). O diagnóstico de mutação heterozigótica no gene PIK3CD (c.3061G>A) foi confirmado por teste genético em Seattle Childrens Hospital. Imunofenotipagem mostrou linfopenia de células B e TCD4+; TAC de tórax: bronquiectasias nos terços inferiores dos pulmões à direita. Paciente encontra-se assintomático, em uso contínuo de azatioprina há 2 anos para controle da RCU, imunoglobulina endovenosa 400mg/kg/mês e profilaxia para infecção fúngica e *Pneumocystis jirovecii*. APDS é uma imunodeficiência combinada e tem fenótipo variável. O número crescente de pacientes identificados desde a descrição inicial de APDS, em 2013, sugere que deva ser considerada em pacientes que apresentem deficiência de anticorpos, bronquiectasias, infecções graves por herpes e linfoma. Pela gravidade das complicações e a alta taxa de mortalidade, considera-se transplante de medula óssea em pacientes jovens, bem como ensaios clínicos de inibidores seletivos de PI3Kd para essa condição.

[1] Hospital de Clínicas UFPR, Serviço de Alergia e Imunologia Pediátrica - Curitiba - Paraná - Brasil.

Endereço para correspondência:
Lorena Bonotto Horvatich.
Hospital de Clínicas UFPR. Rua Gen. Carneiro, nº181, Alto da Glória, Curitiba, PR, Brasil. CEP: 80060-900. E-mail: lorenahorvatich@hotmail.com

Keywords:
Immunity,
Acquired
Immunodeficiency
Syndrome,
Autoimmunity,
Lymphoproliferative
Disorders,
Bronchiectasis,
Bronchopneumonia.

Abstract

Activated phosphoinositide 3-kinase delta syndrome (APDS) is a primary dominant autosomal immunodeficiency caused by a gain of function mutation in gene PIK3CD encoding catalytic subunit p110d of phosphoinositide 3-kinase delta (PI3Kd). This primary immunodeficiency is characterized by the early onset of upper respiratory tract infection, development of benign chronic lymphoproliferative disorders and other signs of immune dysregulation, including gastrointestinal manifestations and autoimmune cytopenias. A 14-year-old male followed at the Teaching Hospital of the Federal University of Paraná (HC-UFPR) since the age of six had a history of three hospitalizations for pneumonia, an episode of meningitis by Listeria monocytogenes, five episodes of otitis media with effusion, EBV infection, and ulcerative colitis (UC). He carried a heterozygous mutation in the PIK3CD gene (c.3061G> A) confirmed by genetic tests performed at the Seattle Children's Hospital. Immunophenotyping revealed he had B-cell and CD4+ lymphopenia. Chest CT scans showed bronchiectasis in the right lower third of the lungs. The patient was asymptomatic and had been on azathioprine continuously for two years for UC, on intravenous immunoglobulin 400mg/kg/month, and on antifungal prophylaxis for Pneumocystis jirovecii. APDS is a combined immunodeficiency with different phenotypes. The growing number of patients with APDS since the condition was first described in 2013 indicates it should be considered in the diagnosis of patients with antibody deficiency, bronchiectasis, severe herpes virus infection, and lymphoma. The severe complications and high death rates connected to APDS have supported the prescription of bone marrow transplantation to young patients and the organization of clinical trials on selective PI3K delta inhibitors.

INTRODUÇÃO

A síndrome de fosfoinositídeo 3-quinase d (APDS) ativada é uma imunodeficiência primária autossômica dominante causada por mutações de ganho de função (GOF) em PIK3CD, que codifica a subunidade catalítica p110d do fosfoinositídeo 3-quinase d (PI3Kd)[2] (sendo encontrada nos linfócitos B e T); ocorrendo mutações em PIK3CD (APDS1) ou PIK3R1 (APDS2). Até o momento, 4 heterozigotos de mutações GOF PIK3CDn (E1021K, N334K, E525K e C416R) foram descritas, sendo o E1021K o mais comum[2].

A imagem emergente é de uma imunodeficiência primária (IDP) caracterizada pela ocorrência precoce de infecções do trato respiratório superior, seguidas pelo desenvolvimento da linfoproliferação benigna crônica e subsequentemente outras características da desregulação imune, com manifestações gastrintestinais e citopenias autoimunes[1]. Embora a maioria das manifestações ocorra até os 15 anos de idade, o início em adultos e cursos assintomáticos foram documentados. Segundo Maccari et al.[1], a presença de bronquiectasia foi observada em 24/40 pacientes com APDS 1 que receberam uma tomografia computadorizada em comparação com 4/15 pacientes com APDS 2. Aos 20 anos, metade dos pacientes havia recebido pelo menos um imunossupressor, mas o uso de segunda e terceira linha de terapia imunossupressora não era incomum antes dos 10 anos[1].

Infecções graves, recorrentes ou persistentes com vírus da família do herpes são comuns, em particular viremia crônica do vírus *Epstein-Barr* (EBV) ou *Citomegalovírus* (CMV); linfoproliferação benigna (linfadenopatia, hepatoesplenomegalia e hiperplasia nodular linfoide focal) é uma característica comum de todas as coortes APDS que foram estudadas até o momento[3,4].

Os achados de imunofenotipagem de linfócitos são: número reduzido de células T CD4, aumento de células T CD8 e uma expansão de células B transicionais. A contagem de células B em série sugere que os níveis de células B dos pacientes diminuem mais rapidamente ao longo do tempo do que em sujeitos controle pareados por idade[2].

RELATO DE CASO

G.S.O., sexo masculino, 14 anos, em acompanhamento no ambulatório especializado de imunologia do serviço de Alergia e Imunologia Pediátrica do Hospital de Clínicas da Universidade Federal do Paraná, desde os seis anos de idade, após episódios infecciosos: três episódios de pneumonia, todas com necessidade de internação de no mínimo sete dias; um episódio de meningite por *Listeria monocytogenes* que evoluiu com hidrocefalia e resolução após tratamento específico; cinco episódios de otite média aguda supurada unilateral; infecção por *Epstein-Barr* Vírus (EBV) aos seis anos com boa resolução, permanecendo com hepatomegalia residual (já resolvida); retocolite ulcerativa em acompanhamento com especialista e fazendo uso contínuo de azatioprina há dois anos.

O diagnóstico foi realizado há 8 meses através do teste genético realizado em Seattle Children's Hospital encontrando uma mutação heterozigótica no gene PIK3CD (c.3061G>A), esta mutação conduz a uma alteração de aminoácidos (p.E1021K) que codifica a subunidade catalítica p110d do fosfoinositídeo 3-quinase d (PI3Kd).

Exames como imunofenotipagem de linfócitos realizados há 1 ano já apresentavam linfopenia de células B e de linfócitos TCD4 (Tabela 1); e tomografia de tórax com bronquiectasias predominantemente nos terços inferiores dos pulmões, à direita (Figura 1).

Paciente encontra-se em uso contínuo de azatioprina para controle da doença inflamatória intestinal (atualmente assintomático), prednisona por alteração bioquímica das

Tabela 1. Imunofenotipagem de linfócitos (2017).

Linfócito T	%	N	Valor Referência
CD3 +	76,88	505,27	800-3500
CD3 + CD4 +	31,06	204,13	400-2100
CD3+ CD8++	41,27	271,23	200-1200
CD3 + 4 - 8	1,96	12,88	
CD3 +4+8	0,49	3,22	
CD3 +CD8	2,1	13,8	
Linfócito B - CD19	0,43	2,82	200-600
Linfócito NK	22,69	149,12	70-1200

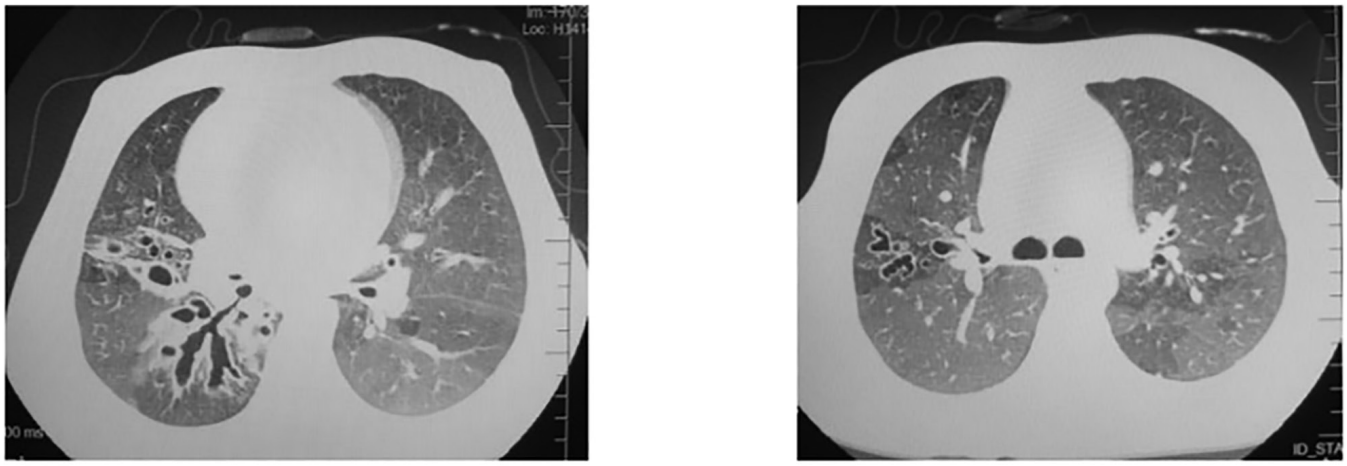

Figura 1. Tomografia de tórax (2017).

enzimas hepáticas; e foi prescrito imunoglobulina 400mg/kg/mês a partir do momento do diagnóstico, com redução dos linfonodos cervicais desde o início da infusão e segue assintomático.

DISCUSSÃO

Embora a APDS possa apresentar-se como uma doença comum, semelhante à imunodeficiência comum variável, ela também é caracterizada por infecções virais; a imunofenotipagem linfocitária confirma que a APDS é uma imunodeficiência combinada[2].

Infecções recorrentes dos pulmões, ouvidos e seios (com bactérias encapsuladas como *Haemophilus influenzae* e *Streptococcus pneumoniae* são quase universais, e estão associadas a uma alta incidência de dano ao órgão, incluindo deficiência auditiva e bronquiectasias (cicatrização permanente das vias aéreas)[3].

Em conclusão, a APDS é uma imunodeficiência combinada com um fenótipo variável, complicada por infecções sinopulmonares recorrentes por bactérias e *herpesvírus*, bronquiectasias, hiperplasia linfoide, autoimunidade e, com menor frequência, atraso cognitivo e linfoma. O número crescente de pacientes identificados desde a descrição inicial de APDS, em 2013, sugere que esta é uma causa clinicamente significativa de imunodeficiências primárias, e deve ser considerada em pacientes que apresentam deficiência de anticorpos primários atípicos ou hereditários, bronquiectasias, infecções graves por herpes-vírus e linfoma. A gravidade das complicações e a taxa de mortalidade significativa suportam a consideração de transplante de medula óssea em pacientes jovens, bem como ensaios clínicos de inibidores seletivos de PI3Kd para essa condição[2].

REFERÊNCIAS

1. Maccari ME, Abolhassani H, Aghamohammadi A, Aiuti A, Aleinikova O, Bangs C, et al. Disease evolution and response to rapamycin in activated phosphoinositide 3-Kinase δ syndrome: the European Society for immunodeficiencies-Activated Phosphoinositide 3-Kinase δ syndrome registry. Front Immunol. 2018 Mar;9(543):1-8.
2. Coulter TI, Chandra UM, Bacon CM, Babar J, Curtis J, Screaton N, et al. Clinical spectrum and features of activated phosphoinositide 3-kinase d syndrome: a large patient cohort study. J Allergy Clin Immunol. 2017;139(2):597-606.e4.
3. Lucas CL, Chandra A, Nejentsev S, Condliffe AM, Okkenhaug K. PI3Kδ and primary immunodeficiencies. Nat Rev Immunol. 2016 Nov;16(11):702-14.
4. Lucas CL, Kuehn HS, Zhao F, Niemela JE, Deenick EK, Palendira U, et al. Dominant-activating germline mutations in the gene encoding the PI(3)K catalytic subunit p110δ result in T cell senescence and human immunodeficiency Nat Immunol. 2014 Jan;15(1):88-97.