Residência RP Pediátrica
Publicação Oficial da Sociedade Brasileira de Pediatria
ISSN-Online: 2236-6814

Data de Submissão: 11/12/2018
Data de Aprovação: 11/03/2019

RELATO DE CASO

Síndrome de Lemierre em paciente com artrite idiopática juvenil forma sistêmica em uso de tocilizumabe

Lemierre's syndrome in a systemic juvenile idiopathic arthritis patient under tocilizumab treatment

Larissa Elias Pinho[1], Carlos Nobre Rabelo Júnior[1], Marco Felipe Castro da Silva[1]

Palavras-chave:
Síndrome de Lemierre,
Artrite Juvenil,
Trombose dos Seios Intracranianos,
Imunossupressores.

Resumo

Objetivo: Relatar um caso de síndrome de Lemierre e fazer uma breve revisão da literatura considerando sua raridade e a atual apresentação em paciente com artrite idiopática juvenil forma sistêmica em uso de medicação imunobiológica. **Relato de caso:** Um menino de 14 anos de idade, previamente diagnosticado com artrite idiopática juvenil sistêmica em uso de tocilizumabe como monoterapia, apresentou infecção orofaríngea com má resposta aos antibióticos de primeira linha. A tomografia computadorizada e a angiotomografia da região cervical evidenciaram melhora do abscesso e trombose completa da veia jugular interna com extensão para seio sigmoide e transverso. Antibiótico de amplo espectro foi iniciado juntamente com anticoagulação total devido à extensão e potencial gravidade da condição. Ele apresentou resolução da trombose intracraniana, mas manteve a trombose da veia jugular, com desenvolvimento de veias colaterais e sem complicações posteriores. **Discussão:** A síndrome de Lemierre é uma doença rara, caracterizada por trombose da veia jugular interna associada à história recente de infecção de orofaringe e sua hipótese diagnóstica não deve ser negligenciada em pacientes em terapia imunossupressora, permitindo a introdução precoce de antibióticos e anticoagulação adequados.

Keywords:
Lemierre's Syndrome,
Arthritis,
Juvenile,
Sinus Thrombosis,
Intracranial,
Immunosuppressive Agents.

Abstract

Objective: To report a case of Lemierre's syndrome and briefly review the literature considering its rarity and the current presentation in a patient with systemic onset juvenile idiopathic arthritis under immunobiological medication. **Case report:** A 14-year-old boy previously diagnosed with systemic juvenile idiopathic arthritis using tocilizumab in monotherapy, presented oropharyngeal infection and poor response to first line antibiotics. Computed tomography and angiotomography of the cervical region showed improvement of abscess plus complete internal jugular vein thrombosis with sigmoid and transverse sinus extension. Broad-spectrum antibiotic was initiated in addition to full anticoagulation due to the extent and potential severity of the condition. He presented intracranial thrombosis resolution but maintenance of jugular vein thrombosis, with collateral veins development, and no further complications. **Discussion:** Lemierre's syndrome is a rare disorder, characterized by internal jugular vein thrombosis associated to history of recent oropharyngeal infection and its diagnosis hypothesis should not be overlooked in patients on immunosuppressive therapy, allowing early introduction of appropriate antibiotics and anticoagulation.

[1] Hospital Geral de Fortaleza, Reumatologia Pediátrica - Fortaleza - Ceará - Brasil.

Endereço para correspondência:
Larissa Elias Pinho.
Hospital Geral de Fortaleza. Rua Ávila Goularte, nº 900, Papicu, Fortaleza - CE. Brasil. CEP:60150-160. E-mail: larissaeliaspinho@gmail.com

INTRODUÇÃO

A artrite idiopática juvenil (AIJ) é a principal causa de artropatia crônica na infância e adolescência. Suas recomendações de tratamento incluem drogas antirreumáticas modificadores das doenças (DMARD) que podem ser sintéticas (DMARDs) ou biológicas (DMARDb). Na artrite idiopática juvenil forma sistêmica (AIJs), as DMARDb são indicadas como primeira ou segunda linha de terapia, de acordo com o predomínio de envolvimento articular ou extra-articular.

Complicações infecciosas podem resultar de efeitos de medicações imunossupressoras, incluindo os medicamentos imunobiológicos. Os DMARDb indicados para AIJ são: etanercepte, adalimumabe, abatacepte, tocilizumabe, canaquinumabe (Tabela 1). Os principais DMARDb indicados para AIJs são anti-interleucina-1 (anti-IL-1) e anti-interleucina-6 (anti--IL-6)[1,2]. No Brasil, estão disponíveis o tocilizumabe (anti-IL-6) e o canaquinumabe (anti-IL-1), ambos aprovados pelo órgão responsável pelo tratamento da AIJ[3,4].

A síndrome de Lemierre (SL) é caracterizada por tromboflebite séptica da veia jugular interna, sendo uma complicação de infecção de orofaringe, ouvido ou nariz. É mais comum em pacientes jovens e do sexo masculino, geralmente ocorrendo na segunda década de vida[5-7]. Até onde sabemos, não há casos relatados de SL em pacientes com AIJ.

RELATO DE CASO

K.R.S.N, 14 anos, sexo masculino, portador de AIJs de acordo com os critérios da *International League of Associations for Rheumatology* (ILAR)[8]. Em acompanhamento no Serviço de Reumatologia Pediátrica desde um ano de idade, há dois anos em remissão com tocilizumabe em monoterapia. Duas semanas antes da internação apresentou odinofagia progressiva, febre e aumento de volume cervical. Exames laboratoriais mostraram leucocitose e proteína C reativa elevada, e foi identificado abscesso por ultrassonografia. Foi realizada drenagem cirúrgica e iniciada antibioticoterapia com ceftriaxona e oxacilina. Apesar da melhora progressiva clínica e laboratorial, após 10 dias evoluiu com novo aumento cervical e piora laboratorial. Realizada tomografia computadorizada cervical que evidenciou abscesso em resolução parcial, mas com trombose completa de veia jugular interna com extensão até seios sigmoide e transverso, confirmada pela angiotomografia cervical e de crânio (Figuras 1 e 2).

A hemocultura revelou bacilos gram negativos alongados, não sendo possível a identificação da espécie. Antibióticos de amplo espectro foram adicionados (cefepime e metronidazol), além de anticoagulação plena com heparina de baixo peso molecular. Duas semanas depois, nova angiotomografia evidenciou melhora parcial da trombose intracraniana e manutenção da trombose jugular completa. Após seis semanas de antibioticoterapia (quatro semanas dos medicamentos supracitados e duas semanas em ambulatório com amoxicilina-clavulanato), ele estava assintomático. Após seis meses, a angiotomografia cervical e craniana mostrou resolução completa da trombose intracraniana, porém com obstrução ainda presente na veia jugular interna, com drenagem venosa através de vasos colaterais. A anticoagulação foi retirada após seis meses e o paciente permanece sem novos sintomas ou complicações pós-trombóticas aos 18 meses de seguimento.

DISCUSSÃO

Descrevemos aqui um caso de SL em um adolescente com AIJs, que apresentou desfecho favorável após antibióticos e anticoagulação. O diagnóstico e tratamento de SL representam um grande desafio, considerando sua raridade e pouca disponibilidade de dados pediátricos. Este é o único caso em nosso serviço, que atende mais de 1000 pacientes, a maioria utilizando tratamento imunossupressor.

Após a disseminação do uso de antibióticos, a incidência de SL reduziu drasticamente e alguns a chamaram de "doença negligenciada", mas um novo aumento da incidência vem ocorrendo nas últimas duas décadas. Isso pode estar relacionado à maior resistência microbiana, ao maior número de estudos disponíveis sobre a doença[5,9] ou também a recomendações sobre a minimização do uso de antibióticos em infecções de ouvido e faringe na pediatria, uma vez que a grande maioria tem etiologia viral[7]. SL tem etiologia polimicrobiana: gram positiva, negativa e bactérias anaeróbicas. A bactéria mais comumente associada é o *Fusobacterium necrophorum*[5,7], de difícil identificação pela amostra de cultura comum devido a propriedades anaeróbicas[6], mas cuja morfologia é compatível com a descrita neste caso. Assim,

Tabela 1. Medicações imunobiológicas liberadas pela ANVISA para AIJ.

MEDICAMENTO IMUNOBIOLÓGICO	MECANISMO DE AÇÃO	EFEITOS COLATERAIS	INDICAÇÕES NA AIJ
Etanercepte	Proteína de fusão do receptor do TNF	Infeções virais e bacterianas, reativação de tuberculose latente, lúpus induzido por droga	AIJ
Adalimumabe	Anticorpo monoclonal humano contra TNF	Infeções virais e bacterianas, reativação de tuberculose latente, lúpus induzido por droga	AIJ poliarticular, Artrite relacionada a entesite
Abatacepte	Proteína de fusão do CTLA-4	Infeções virais e bacterianas	AIJ poliarticular
Tocilizumabe	Anticorpo monoclonal humanizado anti-IL6	Infeções virais e bacterianas, dislipidemia	AIJ poliarticular e sistêmica
Canaquinumabe	Anticorpo monoclonal humano anti-IL6	Infeções virais e bacterianas	AIJ sistêmica

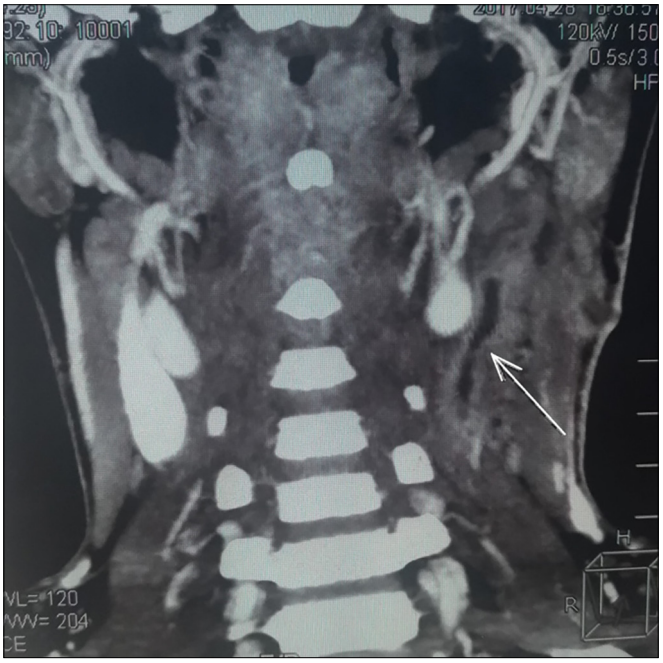

Figura 1. Tomografia cervical com contraste evidenciando trombose de veia jugular interna esquerda (seta).

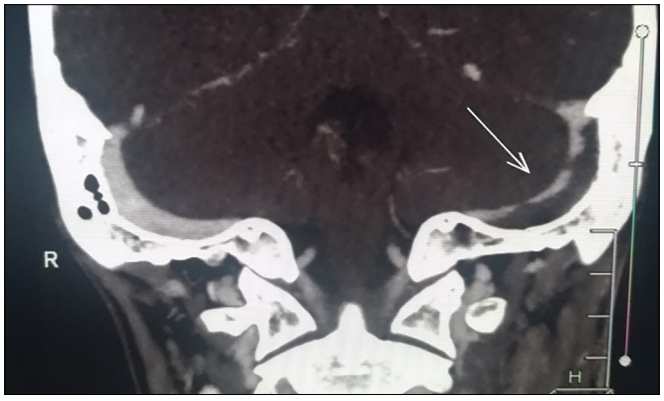

Figura 2. Tomografia com contraste evidenciando trombose de seio sigmoide esquerdo com extensa trombose venosa central (seta).

o antibiótico de amplo espectro é indicado, incluindo cobertura antimicrobiana resistente à beta-lactamase, como o metronidazol, clindamicina e piperacilina-tazobactam[5]. Uma complicação temida e que deve ser investigada é a presença de êmbolos sépticos com envolvimento pulmonar[5,7], ocasionando infiltrados cavitários e empiema[10].

A infecção primária de orofaringe parece estar implicada em pior evolução clínica, caracterizada por maior formação de êmbolos e permanência prolongada em unidades de terapia intensiva quando comparada a outros sítios primários[9]. Ainda não há consenso sobre o uso de anticoagulantes devido ao seu benefício duvidoso[5,10]. O papel da anticoagulação seria o de prevenir complicações pulmonares, como insuficiência respiratória e tromboflebite séptica com extensão para os seios venosos intracranianos[10], e deve ser decidido com base em experiência pessoal ou protocolos locais[5]. Levando em considreção a grande extensão da trombose, incluindo envolvimento de sistema nervoso central, apesar da ausência de sintomas neurológicos, a anticoagulação plena foi instituída para o presente caso. Em um estudo recente sobre SL pediátrica, 90,9% dos casos relataram melhora ou resolução da trombose radiológica no seguimento (mediana de 3,4 meses)[7], mas ainda não está claro se a recanalização da veia jugular interna apresentava vantagens ou menores riscos de morbidade e mortalidade a longo prazo[9]. Nosso paciente apresentou um desfecho favorável, com melhora clínica completa e resolução radiológica parcial.

Em resumo, as crianças imunodeprimidas têm maior incidência de infecções e suas complicações. SL deve ser lembrada em pacientes com evolução atípica em infecções bacterianas do trato respiratório superior, para que possam proporcionar ampla cobertura antimicrobiana e prevenir condições neurológicas potencialmente graves e complicações pulmonares.

REFERÊNCIAS

1. Beukelman T, Patkar NM, Saag KG, Tolleson-Rinehart S, Cron RQ, DeWitt EM, et al. 2011 American College of Rheumatology recommendations for the treatment of juvenile idiopathic arthritis: initiation and safety monitoring of therapeutic agents for the treatment of arthritis and systemic features. Arthritis Care Res (Hoboken). 2011;63(4):465-82.
2. Ringold S, Weiss PF, Beukelman T, DeWitt EM, Ilowite NT, Kimura Y, et al. 2013 update of the 2011 American College of Rheumatology recommendations for the treatment of juvenile idiopathic arthritis: recommendations for the medical therapy of children with systemic juvenile idiopathic arthritis and tuberculosis screening among children receiving biologic medications. Arthritis Care Res (Hoboken). 2013 Oct;65(10):1551-63-512.
3. Actemra® (tocilizumabe) [Internet]. Rio de Janeiro (RJ): Roche Químicos e Farmacêuticos S.A.; 2013; [cited 2018 may 23]. Available from: http://www.anvisa.gov.br/datavisa/fila_bula/frmVisualizarBula.asp?pNuTransacao=2183002013&pIdAnexo=1539068
4. Ilaris® (canaquinumabe) [Internet]. São Paulo (SP): Novartis; 2015; [cited 2018 may 23]. Available from: http://www.anvisa.gov.br/datavisa/fila_bula/frmVisualizarBula.asp?pNuTransacao=10367962015&pIdAnexo=2968120
5. Karkos PD, Asrani S, Karkos CD, Leong SC, Theochari EG, Alexopoulou TD, et al. Lemierre's syndrome: a systematic review. Laryngoscope. 2009 Aug;119(8):1552-9.
6. Bahall M, Giddings S, Bahall K. Lemierre's syndrome: forgotten, but not absent. BMJ Case Rep. 2017;bcr2017-221203. DOI: https://doi.org/10.1136/bcr-2017-221203
7. Rebelo J, Nayan S, Choong K, Fulford M, Chan A, Sommer DD. To anticoagulate? Controversy in the management of thrombotic complications of head & neck infections. Int J Pediatr Otorhinolaryngol. 2016;88:129-35.
8. Petty RE, Southwood TR, Manners P, Baum J, Glass DN, Goldenberg J, et al. International League of Associations for Rheumatology classification of juvenile idiopathic arthritis: second revision. J Rheumatol. 2004 Feb;31(2):390-2.
9. Schubert AD, Hotz MA, Caversaccio MD, Arnold A. Septic thrombosis of the internal jugular vein: Lemierre's syndrome revisited. Laryngoscope. 2015 Apr;125(4):863-8.
10. Phua CK, Chadachan VM, Acharya R. Lemierre syndrome-should we anticoagulate? A case report and review of the literature. Int J Angiol. 2013 Jun;22(2):137-42.