Residência RP Pediátrica
Publicação Oficial da Sociedade Brasileira de Pediatria
ISSN-Online: 2236-6814

Data de Submissão: 27/11/2018
Data de Aprovação: 02/11/2019

RELATO DE CASO

Investigação clínica de osteomielite crônica em região proximal de clavícula esquerda em escolar de 8 anos do sexo feminino: relato de caso

Clinical research of chronic osteomyelitis in proximal region of the left clavicle in 8-year-old female student: case report

Letízia Aurilio Matos[1], Julia Maria Gomes Vitor[1].

Palavras-chave:
Osteomielite,
Clavícula,
Infecção.

Resumo

A osteomielite é uma infecção óssea caracterizada pela destruição progressiva do osso cortical e cavidade medular provocado por micro-organismos patogênicos. O agente infeccioso varia levando-se em consideração fatores como idade, meio de infecção, estado do doente e forma de contato. Atualmente, cerca de 85% dos casos de osteomielite acometem pacientes com menos de 17 anos de idade e sua incidência é quase três vezes maior entre os menores de 3 anos, sendo a população masculina a mais acometida. Essa infecção óssea pode ser classificada como aguda, subaguda ou crônica. O presente trabalho tem como objetivo apresentar um caso de osteomielite crônica em escolar de 8 anos, com foco na investigação clínica e na importância diagnóstica. A investigação clínica, associada à realização e análise dos exames complementares permitiu o diagnóstico de osteomielite crônica, sendo realizado tratamento com antibiótico venoso, e acompanhamento ambulatorial com especialistas, favorecendo o bom prognóstico da paciente.

Keywords:
Osteomyelitis,
Clavicle,
Infection.

Abstract

The osteomyelitis is a bone infection characterized by the progressive destruction of the cortical bone and cavity spinal cord caused by pathogenic microorganisms. The infectious agent varies taking into consideration factors such as age, means of infection, condition of the patient, and form of contact. Currently, about 85% of cases of osteomyelitis affect patients younger than 17 years and its incidence is almost three times higher among minors under, the age of 3 years, and the male population the most affected. This bone infection can be classified as acute, subacute or chronic. The present work has as objective to present a case of chronic osteomyelitis in school of 8 years, with a focus on clinical research and on the diagnostic importance. The clinical research associated with the completion and analysis of the complementary tests allowed the diagnostic of chronic osteomyelitis, being conducted treatment with antibiotic venous, and outpatient follow-up with specialists, favouring a good prognosis of the patient.

[1] Hospital Naval Marcilio Dias, Clínica Pediátrica - Rio de Janeiro - RJ - Brasil

Endereço para correspondência:
Letízia Aurilio Matos
Instituto de Pesquisa do Hospital Naval Marcílio Dias. Rua Cesar Zama, 185, Lins de Vasconcelos, Rio de Janeiro, RJ, Brasil. CEP: 20727-290. E-mail: letiziaaurilio12@gmail.com

Residência Pediátrica 2020;10(2):186-190. DOI: 10.25060/residpediatr-2020.v10n2-68

INTRODUÇÃO

A infecção no osso é denominada osteomielite, significando envolvimento do canal medular, osso esponjoso e cortical[1]. Segundo descrito por Hebert e Sizinio[1], a osteomielite é classificada como: hematogênica aguda, osteomielite crônica, osteomielite pós-traumática e osteomielite pós-operatória. A osteomielite hematogênica aguda é a forma em que a via de contaminação é hemática, devido à existência prévia de um foco infeccioso à distância: dentários, respiratórios, cutâneos, ferimentos e escoriações é a forma mais comum em crianças e adolescentes.

A osteomielite crônica ocorre quando a abordagem terapêutica da osteomielite aguda é iniciada com atraso, ou na falta de tratamento da mesma, propiciando a cronificação do processo infeccioso da osteomielite aguda. A osteomielite crônica é descrita como uma inflamação grave e persistente do tecido ósseo. É resultado do aumento da pressão intramedular que gera um deslocamento periosteal, causando trombose vascular, necrose óssea e formação de sequestros, que ocorrem quando um tecido de granulação circuncida o osso necrosado, evidenciando um exsudato inflamatório que é a característica principal da doença[1]. A incidência varia de 1:1000 a 1:20.000, sendo que a maioria dos casos ocorre em crianças abaixo dos cinco anos de idade. Acomete mais os meninos que as meninas na proporção de 3:1[2,3]. O agente infeccioso varia levando-se em consideração fatores como idade, meio de infecção, estado do doente e forma de contato. Na população pediátrica, o agente causador mais comum é o *Staphylococcus áureos*, em 92% dos casos. *Enterobacteriaceae*, *Streptococcus* Grupo A e B*, H. Influenzae* e *Pseudomonas,* também se constituem como agentes etiológicos[1]. Assim, tanto a história clínica, quanto os exames complementares, são indispensáveis para o processo investigativo e diagnóstico do paciente. O objetivo deste trabalho é apresentar a investigação clínica da osteomielite crônica e a importância diagnóstica dos dados clínicos e dos exames complementares realizados.

RELATO DE CASO

Escolar de 8 anos, sexo feminino, compareceu à emergência pediátrica do Hospital Naval Marcilio Dias (HNMD) acompanhada por sua genitora, em 16/01/2018, com queixa de dor a plapação e edema em região proximal da clavícula esquerda, iniciados há duas semanas, além de perda ponderal não quantificada neste período. Negava história de trauma local ou infecções cutâneas prévias. Relato de pai ter apresentado tumor ósseo em joelho esquerdo aos 20 anos, sem história de recorrência após exérese cirúrgica. Ao exame, encontrava-se em bom estado geral, apenas com aumento de volume e dor à palpação em região proximal de clavícula esquerda. Sem outras alterações ao exame clínico.

Paciente foi internada na enfermaria para investigação e elucidação diagnóstica. Na admissão, apresentava provas de atividade inflamatória (VHS e PCR) e hemograma normais, sorologias para TORCH, EBV, hepatites e anti-HIV negativas, LDH normal, PPD não reator e hemocultura negativa. A radiografia de tórax evidenciou imagem esclerótica (osso com densidade aumentada) em região proximal de clavícula esquerda, sem outras alterações.

Realizado ainda durante a internação, ultrassonografia (USG) de região cervical que evidenciou imagem heterogênea de limites parcialmente definidos, localizadas junto à face medial da clavícula esquerda, com aparente descontinuidade da cortical óssea, com aumento da vascularização regional ao estudo do Doppler colorido, interrogado lesão óssea com comprometimento de partes moles. A USG de abdome total não apresentou alterações.

Durante a evolução, novos exames laboratoriais foram solicitados, como complemento sérico (C3, C4 e CH50), Beta HCG, Beta 2 microglobulina, alfa feto proteína, 25-hidroxivit D, além de autoanticorpos (FAN, anti-Ro, anti-LKM-1 de fígado e rim, anticorpo antimúsculo liso), eletroforese de proteínas; todos sem alterações em seus valores de referências. Em 23/01/2018 foram realizadas tomografias (TC) com contraste de tórax, abdome e pelve. As tomografias de abdome e pelve não evidenciaram alterações, porém na TC de tórax foi observado alteração morfoestrutural no terço proximal da clavícula esquerda, com lesão de aspecto permeativo nessa metáfise, com importante reação periosteal e rotura cortical, além de presença de insuflação (atribuída à realização de biópsia no local, em 21/01/2018). [Figuras 1 e 2] Ressonância nuclear magnética (RNM), realizada na mesma data, corroborou com o que foi observado na TC.

Outros exames de imagem foram realizados durante a investigação, com maior atenção dada a cintilografia óssea,

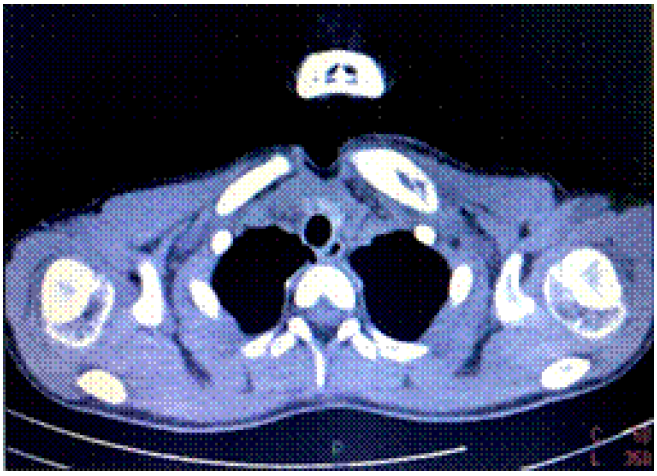

Figura 1. Radiografia de tórax evidenciando imagem esclerótica em terço proximal de clavícula esquerda.

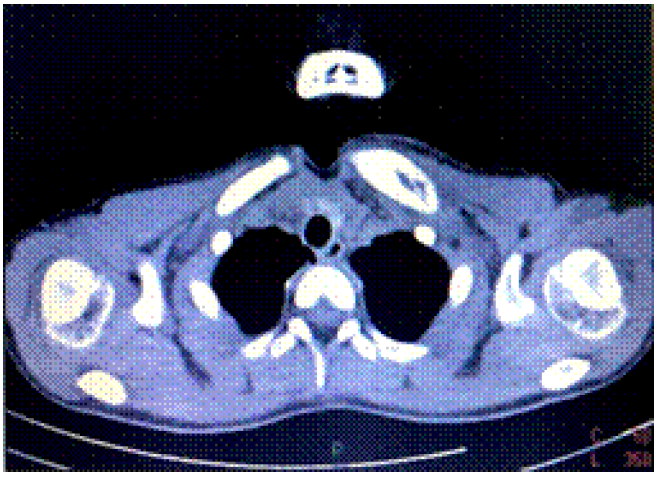

Figura 2. TC Tórax: terço médio de clavícula esquerda com preservação da cortical e hiperinsuflação.

que evidenciou hipercaptação do radiofármaco difusa, de grau intenso, com hipocaptação central na projeção da clavícula esquerda; sem alterações nas projeções das cartilagens de crescimento (Figura 3).

A biópsia evidenciou quadro morfológico favorecendo osteomielite crônica, com presença de exuberante reação periosteal e ausência de malignidade. Cultura óssea não realizada. Foi iniciado tratamento com daptomicina por 8 semanas, sob orientação da Centro de Controle de Infecção Hospitalar com melhora clínica importante após o início do tratamento. Segue em acompanhamento ambulatorial com reumatopediatra, infectopediatra e ortopedista.

DISCUSSÃO

As lesões ósseas inflamatórias podem ser detectadas em radiografias simples, apresentando-se como lesões radiotransparentes, osteolíticas ou escleróticas, dependendo do estágio da doença. No entanto, nas fases iniciais, as radiografias podem permanecer normais[4]. A radiografia simples é muito empregada pela sua disponibilidade, baixo custo e por fazer o diagnóstico diferencial com outras patologias. Contudo, apresenta baixa especificidade para osteomielite em pacientes com alterações ósseas prévias[5]. De acordo com Hebert e Xavier[1], a ultrassonografia é válida, pois mostra a existência ou não de coleções líquidas e purulentas extraósseas, servindo como diagnóstico diferencial, principalmente nas artrites sépticas. As técnicas de imagem de corpo inteiro, incluindo ressonância magnética e cintilografia de osso metileno marcada com Tc-99m, tornaram-se amplamente disponíveis e representam ferramentas diagnósticas novas e valiosas[4,6].

Como a doença inflamatória óssea reconstitui uma doença sistêmica com lesões inflamatórias potencialmente múltiplas, técnicas de imagem de corpo inteiro devem ser realizadas pelo menos no momento do diagnóstico para excluir lesões assintomáticas, por exemplo, na coluna vertebral[1,4,6].

A ressonância magnética é especialmente sensível durante os estágios iniciais, uma vez que pode detectar o edema ósseo mesmo antes que as erosões e/ou a esclerose se tornem aparentes. Além disso, as técnicas de ressonância magnética permitem uma avaliação dos tecidos adjacentes. No entanto, os mesmos autores relatam que os diagnósticos podem ser complicados pela baixa especificidade dos achados radiológicos, especialmente durante as fases de remissão clínica em crianças[1,4].

A tomografia computadorizada é de relevante importância, nos casos de suspeita de foco infeccioso na pelve ou na coluna vertebral, sendo este o exame de escolha. Auxilia a identificar o local para casos que necessitem de biópsia[1].

Os métodos cintilográficos auxiliam no diagnóstico da osteomielite por permitirem a detecção das alterações funcionais presentes neste processo infeccioso. A cintilografia óssea com difosfonatos marcados com tecnécio-99m (Tc-99m), mostra aumento de remodelação óssea na área infectada e sua alta sensibilidade, inclusive em uma fase precoce, tornado-se o método de eleição no diagnóstico de osteomielite aguda em pacientes sem doença óssea prévia e com osso radiologicamente normal. Entretanto, o aumento de remodelação e hipercaptação dos difosfonatos ocorre em diversas patologias, sendo um achado pouco específico. Nestes casos a cintilografia óssea é, muitas vezes, complementada pela cintilografia com gálio-67, marcador inflamatório cuja captação poderia confirmar a presença de osteomielite. Porém, a concentração de gálio-67 é, em parte, dependente da atividade osteometabólica e ocorre em locais de remodelação óssea, mesmo na ausência de infecção, reduzindo sua especificidade[5].

Além dos exames de imagem, os exames laboratoriais são de suma relevância para o diagnóstico, eles identificam o germe agressor, determinam a atividade da doença e auxiliam no tratamento clínico. Os autores corroboram quanto a realização dos exames laboratoriais. De acordo com a literatura pesquisada, sabe-se que a hemocultura é positiva em 50% dos casos[7,9]. As provas de resposta inflamatória de fase aguda, mediante dosagem da proteína C-reativa e a velocidade de hemossedimentação (VHS), podem ser úteis na complementação do diagnóstico, no diagnóstico diferencial e no acompanhamento da evolução da doença.

A velocidade de hemossedimentação (VHS), apesar de não específico, nos casos de infecção eleva-se após 48-72 horas e retorna ao normal após duas a quatro semanas de resolução da infecção. A proteína C reativa (PCR), presente nas respostas ao trauma ou infecção, habitualmente eleva-se após 6 horas do processo e permanece alta até a resolução. No hemograma**,** geralmente encontra-se leucocitose com características de infecção aguda; desvio à esquerda nas fases mais adiantadas, após a primeira semana; hematócrito e hemoglobina baixos são encontrados após a segunda semana ou em infecções muito intensas e de alta virulência[9,10].

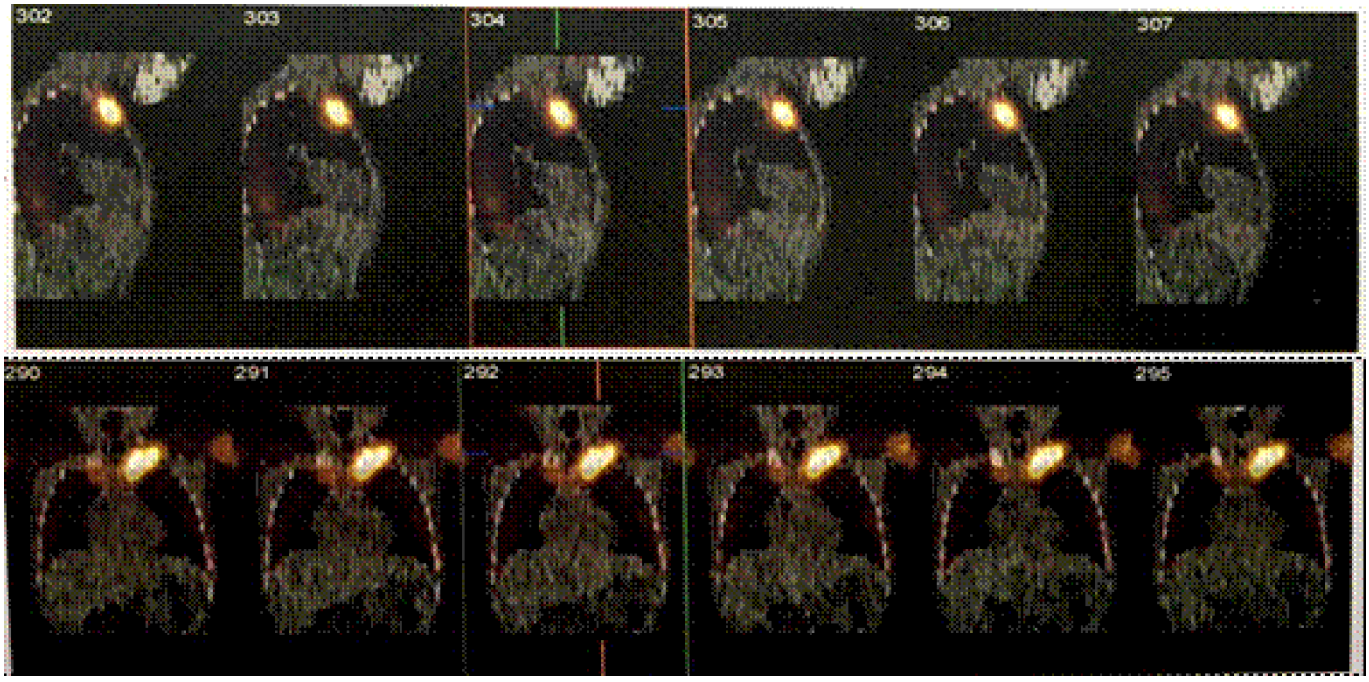

Figura 3. Cintilografia óssea (Tc-99m) imagem de hipercaptação do radiofármaco difusa, de grau intenso, com hipocaptação central na projeção da clavícula esquerda.

A punção/aspiração óssea direta ou a biópsia cirúrgica devem ser efetuadas naqueles pacientes em que a hemocultura for negativa. Na osteomielite crônica, a biópsia óssea e a aspiração profunda são os procedimentos diagnósticos preferidos[10].

Quanto ao tratamento da osteomielite crônica, os autores são enfáticos quanto ao uso de antibioticoterapia parenteral, porém há controvérsias quanto ao tempo de uso da medicação[6,7,8]. A osteomielite deve ser diferenciada de numerosos distúrbios, dependendo do osso envolvido e da situação clínica. O principal diagnóstico diferencial é com as neoplasias, estas também podem apresentar dor acompanhada de sinais inflamatórios, além de algum episódio de trauma[8,9]. Entre os diagnósticos diferenciais, pode-se descrever os tumores ósseos primários, representando cerca de 10% das neoplasias malignas que acometem crianças e adolescentes. Entre os adolescentes e adultos jovens, entretanto, encontram-se em terceiro lugar, após as leucemias e os linfomas. Entre esses tumores, duas variedades se destacam por representarem mais de 95% dos casos: o osteossarcoma e o sarcoma de Ewing. O osteossarcoma é o mais frequente, totalizando cerca de 60% dos casos, enquanto o sarcoma de Ewing é o mais incidente abaixo de dez anos de idade[9,10,11]. No presente relato, os exames laboratoriais, hemocultura e exames de imagem foram inespecíficos, havendo necessidade de realização de biópsia óssea para elucidação diagnóstica e, consequentemente, início de tratamento adequado.

CONCLUSÕES

A investigação clínica é um ramo da ciência médica que determina a segurança e efetividade dos planos diagnósticos e terapêuticos. O diagnóstico de osteomielite crônica em atividade ou superposta a outras patologias é difícil, assim como o próprio conceito de cura. Os exames laboratoriais e de imagem são consenso entre os autores quanto: a abordagem diagnóstica, o seguimento do tratamento e a remissão da doença. O tempo total da antibioticoterapia é motivo de discussão entre os autores, porém segundo a literatura pesquisada, os mesmos descrevem, períodos de tratamento entre três a oito semanas.

O presente estudo demonstrou que a história clínica associada à realização e análise dos exames complementares adequados, permitiu o diagnóstico da osteomielite crônica, promovendo o tratamento específico para a doença, o que favoreceu o bom prognóstico para a paciente.

REFERÊNCIAS

1. Hebert S, Xavier R. Ortopedia e traumatologia: princípios e prática. 2ª ed. Porto Alegre: Artmed; 1998.
2. Court-Brown CM, Heckman JD, McQueen MM, Ricci WM, Tornetta P. Fraturas em adultos de Rockwood & Green. 8ª ed. São Paulo: Manole; 2016.
3. Cunha LAM, Oliveira Filho OBA, Ohara G, Skaf AY. Associação Médica Brasileira (AMB). Conselho Federal de Medicina (CFM). Projeto Diretrizes 2007. Osteomielite hematogênica aguda. São Paulo: AMB/CFM; 2007 Out; acesso em 25/05/2018. Disponível em: www.projetodiretrizes. org. br/7_volume/36

4. Barros JW, Calapodopulos CJ, Oliveira DJ, Miki Júnior P. Tratamento das Osteomielites Crônicas. Rev Soc.Bra Med Trop. 1992 Out/Dez;25 (4):235-9.
5. Morbach H, Hedrich CM, Beer M, Girschiek HJ. Autoinflammatory bone disorders. Clin Immunol. 2013 Jun;147(3):185-96.
6. Fucs PMMB, Yamada HH. Infecções osteoarticulares em pediatria. Pediatr Mod. 2014;50(12):560-5.
7. Tavares APG. Osteomielite: artigo de revisão [tese]. Vale de Cambra (Aveiro): Faculdade de Medicina da Universidade de Coimbra; 2015.
8. Sapienza MT, Heronaka F, Lima ALLM, Yamaga LYI, Hamada E, Watanabe T, et al. Avaliação de atividade inflamatória na osteomielite crônica. Contribuição da cintilografia com anticorpos policlonais. Rev Assoc Med Bras. 2000;46(2):106-12
9. Benjamin AL, Berendt AR. Osteomielite. ACP Medicine. 2010; ; 1-20. Disponível em: www.medicinanet.com.br/conteudos/ acpmedicine/5921/ osteomielite_%E2%80%93_benjamin_a_lipsky_ anthony_r_berendt.htm, acesso em 25/05/2018.
10. Macedo CR, Petrilli AS. Tumores Ósseos malignos na criança e no adolescente. Pediatr Mod. 1999 Ago;35(8):600-8.
11. Link MP, Eilber F. Osteosarcoma. In: Pizzo PA, Poplack DG, eds. Principles and practice of pediatric oncology. Philadelphia: Lippincott/Raven; 1997. p. 689-711.