Residência RP Pediátrica
Publicação Oficial da Sociedade Brasileira de Pediatria
ISSN-Online: 2236-6814

Data de Submissão: 18/05/2019
Data de Aprovação: 17/09/2019

RELATO DE CASO

Tuberculose pulmonar confirmada em lactente: relato de caso

Confirmed pulmonary tuberculosis in an infant: case report

Victória Maria Jardim Jardim [1], Juliana Dal Col Alves[2], Eveline de Fátima Almeida Fonseca Eduardo[3], Renata de Souza da Silva[4], Rafaela Altoé de Lima[5], Sabrina Cavalcanti de Barros Fonseca[5]

Palavras-chave:
Tuberculose,
Lactente,
Diagnóstico.

Resumo

A tuberculose pulmonar é uma infecção causada pelo *Mycobacterium tuberculosis*. O diagnóstico é realizado através da associação de dados clínico-radiológicos complementado pela identificação do bacilo sempre que possível. Tal procedimento torna-se um desafio particularmente na infância, pois diferente da forma do adulto, a doença na infância se apresenta de forma paucibacilar e ainda há a limitação de expectoração para obtenção das amostras de escarro, principalmente em crianças abaixo de cinco anos de idade. E o lavado gástrico utilizados nesta faixa etária demonstra-se pouco eficaz, uma vez que, em sua grande maioria, apresenta-se negativo na pesquisa do agente causador. O objetivo deste estudo foi descrever um caso de tuberculose pulmonar confirmada em um lactente de 5 meses de idade e discutir sobre os métodos diagnósticos disponíveis para a faixa etária pediátrica.

Keywords:
Tuberculosis,
Infant,
Diagnosis.

Abstract

Pulmonary tuberculosis is an infection caused by *Mycobacterium tuberculosis*. The diagnosis is made through the association of clinical-radiological data complemented by identification of the bacillus whenever possible. Such procedure becomes a challenge particularly in childhood, because unlike the adult form, childhood disease presents paucibacillary and there is still a sputum limitation to obtain sputum samples, especially in children under five years old. And the gastric lavage used in this age group proves to be ineffective, since most of them are negative in the research of the causative agent. The aim of this study was to describe a case of confirmed pulmonary tuberculosis in a 5-month-old infant and discuss the diagnostic methods available for the pediatric age group.

[1] Hospital Infantil Nossa Senhora da Glória, Médica Residente do Programa de Residência Médica em Pediatria - Vitória - Espírito Santo - Brasil.
[2] Hospital Infantil Nossa Senhora da Glória, Médica Residente do Programa de Residência Médica em Pneumologia Pediátrica - Vitória - Espírito Santo - Brasil.
[3] Hospital Infantil Nossa Senhora da Glória, Médica Residente do Programa de Residência Médica em Infectologia Pediátrica - Vitória - Espírito Santo - Brasil.
[4] Universidade Federal do Espírito Santo, Acadêmica de Medicina - Vitória - Espírito Santo - Brasil.
[5] Hospital Infantil Nossa Senhora da Glória, Médica Preceptora do Programa de Residência Médica em Pediatria - Vitória - Espírito Santo - Brasil

Endereço para correspondência:
Victória Maria Jardim.
Hospital Infantil Nossa Senhora da Glória. Alameda Mari Ubirajara, nº 205, Santa Lucia, Vitória, ES, Brasil. CEP: 29056-030. E-mail: vmjjardim@hotmail.com

DOI: 10.25060/residpediatr-2021.v11n2-138

Este trabalho está licenciado sob uma Creative Commons Attribution 4.0 International License.

INTRODUÇÃO

A tuberculose (TB) é uma doença infectocontagiosa causada pelo bacilo *Mycobacterium tuberculosis* (*Mtb*). A forma pulmonar (TBP) é a mais prevalente, podendo ter acometimento de outros órgãos e sistemas, sendo um problema de saúde pública devido aos altos índices de morbidade e mortalidade em países desenvolvidos e em desenvolvimento[1].

Segundo a Organização Mundial da Saúde (OMS), o Brasil ocupa a 20ª posição mundial quanto à carga da doença e a 19ª no que se refere à coinfecção TB/HIV. Dados referentes a 2015 mostraram cerca de 1 milhão de casos novos de TB em crianças e 210 mil óbitos pela doença nesta população[1,2].

A infecção ocorre por inalação do bacilo derivado de um caso bacilífero de TBP (caso fonte). Na infância, diferentemente do adulto, costuma ser paucibacilar, isto é, a maioria das crianças apresenta lesões pulmonares pobres em bacilos[3].

O diagnóstico é dificultado, uma vez que há diferenças na fisiopatogenia e na apresentação clínica nessa faixa etária, impedindo o reconhecimento do *Mtb* em seus aspectos clínicos. Desse modo, o diagnóstico em pediatria é fundamentado em bases clínicas, epidemiológicas e radiológicas, associadas à interpretação da prova tuberculínica (PT), contudo, sempre que possível, deve-se buscar a confirmação do agente infeccioso[4].

OBJETIVOS

Relatar um caso de TBP em uma lactente de cinco meses previamente hígida com baciloscopia positiva em lavado gástrico.

RELATO DE CASO

A.S.P.R, cinco meses de idade, sexo feminino, parda, previamente hígida, hospitalizada inicialmente, devido a quadro de sibilância e dispneia, sem febre, inapetência ou perda de peso. Fez uso de antibiótico por sete dias para tratar possível pneumonia. Após duas semanas da alta hospitalar, mantidos sintomas, associados à febre ao entardecer e taquidispneia. Foi reinternada, apresentando desconforto respiratório com tiragem subcostal, à ausculta murmúrio vesicular reduzido em base esquerda e crepitações, principalmente em hemitórax esquerdo, com necessidade de oxigenoterapia com cateter nasal. Foi realizada nova terapêutica com antibióticos. Radiografias de tórax (raio-X) iniciais apresentavam imagem de hipotransparência extensa em hemitórax esquerdo (Figura 1). Devido ao quadro de pneumonia arrastada sem resolução com uso de antibioticoterapia convencional, foi solicitada tomografia computadorizada (TC) do tórax que evidenciava consolidações parenquimatosas e presença de cavitação de 1,5cm de diâmetro em pulmão esquerdo, alterações compatíveis com pneumopatia inflamatória-infecciosa (Figura 2). Foi transferida para um hospital de maior complexidade, referência de infectologia pediátrica, para melhor investigação diagnóstica.

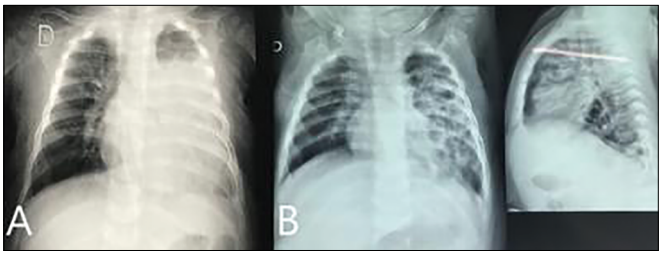

Figura 1. A: Radiografia de tórax em anteroposterior revelando opacidade ocupando praticamente todo pulmão esquerdo, poupando parte do lobo superior, obliterando contorno cardíaco. B: Radiografias de tórax em anteroposterior e perfil mostrando a evolução radiológica 15 dias depois, evidenciando a resolução parcial do processo consolidativo, com surgimento de pequenas cavernas de permeio e alguns broncogramas aéreos.

Lactente admitida em bom estado geral, em ar ambiente, peso de 7.480 gramas (p50), comprimento de 62,6cm (p50-10), perímetro cefálico de 43cm (p50). Coletados três lavados gástricos consecutivos com baciloscopia positiva para bacilo álcool-ácido resistente (BAAR), teste rápido molecular (TRM-TB) positivo para *Mtb* sensível à rifampicina. Foi suspensa antibioticoterapia em vigência e iniciou-se esquema com tuberculostáticos (RIP - rifampicina, isoniazida e pirazinamida) nas doses adequadas para a idade. Lactente com comprovação de vacina BCG em caderneta de vacinação. Triagem para vírus da imunodeficiência humana (HIV) negativa. Raio-X de tórax materno sem alterações, assim como escarro e TT negativos. Em investigação dos vínculos epidemiológicos, foi encontrado o avô paterno com diagnóstico confirmado de TB.

Permaneceu afebril após o primeiro dia do tratamento, porém apresentava dificuldades na ingesta da medicação, com episódios frequentes de regurgitações e vômitos. Por isso, apesar de quinze dias do início do esquema RIP, novo lavado gástrico ainda mantinha positividade (sete BAAR por campo) e cultura positiva para *Mtb*.

Após um mês da terapêutica adequada, lavado gástrico mantinha BAAR positivo (seis por campo). Optou-se pela realização de nova TC de tórax que evidenciava consolidações parenquimatosas no pulmão esquerdo, imagens ovalares de permeio sugerindo conglomerado linfonodal e pulmão direito vicariante (Figura 2). No entanto, paciente mantinha-se estável clinicamente e afebril. Evoluiu com melhora progressiva da aceitação das medicações e recebeu alta hospitalar para acompanhamento ambulatorial no centro referência de tuberculose próximo ao seu município, com orientação de controle clínico-radiológico e manutenção do esquema tuberculostático.

COMENTÁRIOS

No caso apresentado, chama-se atenção para uma lactente com história de sibilância, tosse e imagem radiológica persistente, mesmo em uso de antibióticos para germes comuns. Durante a investigação diagnóstica, raio-X de tórax

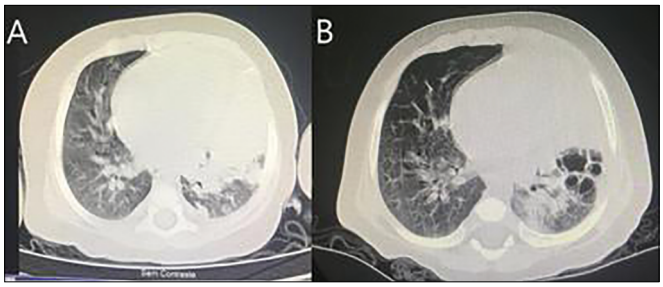

Figura 2. A: Tomografia de tórax mostrando consolidações parenquimatosas no pulmão esquerdo, notadamento em lobo superior com broncogramas aéreos e cavitação com cerca de 1,5 cm de diâmetro de permeio. Opacidades parenquimatosas com atenuação em vidro fosco no segmento apical do lobo inferior direito. B: Tomografia de tórax demostrando consolidação parenquimatosa no pulmão esquerdo, com imagens aeradas de formas bizarras de permeio com comunicação com a árvore brônquica no lobo superior e redução volumétrica pulmonar. Pequena coleção pleural septada marginal à esquerda. Pulmão direito vicariante, com algumas opacidades mal definidas no lobo superior.

com presença de consolidações parenquimatosas e cavitação, infrequente para a idade, assim como lavado gástrico com baciloscopia, teste rápido molecular (TRM-TB) e cultura positivos para *Mtb*, sendo iniciado então o tratamento recomendado para TB.

De acordo com os últimos dados do Ministério da Saúde (MS), o acometimento de TBP em crianças e adolescentes é em torno de 75% do total de casos. E de todos os casos notificados em 2017, 9,5% apresentavam coinfecção TB/HIV. A imunossupressão relacionada ao vírus HIV é um fator de risco independente para ocorrência da TB, causando um impacto negativo no curso clínico das duas doenças. Por isso, a importância de oferecer teste rápido para HIV no momento do diagnóstico da doença pulmonar[1,2].

As manifestações clínicas são variadas: na maioria dos pacientes há febre vespertina persistente por mais de 15 dias, imagem radiológica sem melhora com uso de antimicrobianos para germes comuns, história de algum familiar com tosse crônica ou contato com pacientes com TB[5,6].

A transmissão ocorre pela inalação de gotículas contaminadas com o bacilo *Mtb* de uma pessoa doente, principalmente pela tosse e raramente pelo espirro, fala ou beijo. A chance de evoluir para doença depende do organismo de cada indivíduo. A maioria apresentará imunidade parcial ao bacilo, ficando saudável por muitos anos, chamada de infecção latente (ILTB). Porém, em 5% dos casos, ocorrerá a multiplicação do bacilo após a primoinfecção, desenvolvendo a doença (TB primária)[1,7].

Nas crianças menores de dois anos de idade, os desnutridos, infectados pelo HIV, tratados com imunossupressores e pacientes diabéticos, tem maior probabilidade de adoecimento em relação à população geral[1,7]. Deve-se sempre buscar dados da positividade da doença nos contactantes, como no caso apresentado, em que a lactente apresentava contato íntimo e diário com o avô, tossidor crônico, sendo descoberto durante a investigação epidemiológica, que ele era portador de TB.

Durante a internação de uma criança com pneumonia de evolução arrastada, sem melhora com antibioticoterapia adequada, deve-se considerar os achados epidemiológicos, clínicos e radiológicos. Por vezes, torna-se necessário uma investigação mais detalhada. Os primeiros exames a serem solicitados são raio-X e PT. A radiografia possui alta relevância no diagnóstico da TB, além de ser útil no acompanhamento durante o tratamento e no surgimento de possíveis complicações[8].

As manifestações radiológicas mais frequentes na infância são: linfonodomegalias (hilares ou mediastinais), doença miliar (tipo reticulonodular difusa), doença parenquimatosa (condensação pulmonar), atelectasia e derrame pleural (raramente em menores de cinco anos). Em adolescentes, os aspectos mais encontrados são infiltrados e condensações nos terços superiores dos pulmões e escavações, que correspondem ao padrão radiológico tipo adulto[9].

A TC de tórax é indicada nas situações em que o raio-X é normal ou duvidoso, na tentativa de visualizar melhor as lesões da TB ou na diferenciação com outras doenças torácicas, especialmente em pacientes imunossuprimidos. Dentre as alterações na TC, as consolidações lobares e áreas hipodensas são encontradas em mais de 80% dos casos e, em menos de 25%, as cavitações[9]. A paciente relatada apresentava lesões típicas de TBP em raio-X de tórax e, apesar disso, foi realizada TC no hospital de origem. Posteriormente, optou-se pela repetição do exame, almejando mais detalhes, já que a paciente havia completado um mês de tratamento adequado e mantinha positividade bacteriológica.

A PT possibilita identificar o indivíduo infectado pelo *Mtb*, independentemente do tempo de vacinação pela BCG. Avaliando a resposta imune após 48-72 horas da aplicação intradérmica de Mantoux, considerando-a positiva quando ≥ a 5mm e negativa quando < a 5mm[1]. No período da internação da paciente, havia ausência da PT no município, logo não foi possível sua realização.

Geralmente as crianças desenvolvem a forma primária da TB e são paucibacilares, sendo a comprovação bacteriológica possível em menos de 20% dos casos. A microscopia é rápida, mas tem baixa sensibilidade. O diagnóstico nos demais 80% dos casos é feito sem comprovação bacteriológica, devido às limitações inerentes à faixa etária pediátrica, que em geral até os cinco e seis anos de idade são incapazes de expectorar espontaneamente, não permitindo a realização de baciloscopia de escarro[10,11].

Para a coleta de amostras de espécimes para exame bacteriológico em lactentes e pré-escolares é realizada o emprego de métodos invasivos, como o escarro induzido, o lavado gástrico e os aspirados (brônquico e broncoalveolar) pela broncoscopia. A partir dessa idade, a baciloscopia e cultura de escarro podem ser tentadas. Em adolescentes, o diagnóstico pode ser comprovado bacteriologicamente por serem bacilíferos como os adultos, em sua maioria[10,11].

A formação de lesões escavadas na TBP na infância é infrequente, mas quando ocorrem, estão associadas a formas

graves e costumam ter maior número de bacilos, desta forma a positivação bacteriológica pode ser possível, como ocorrido com a lactente do caso relatado[9].

A cultura identifica o bacilo *Mtb* em 40 a 50% dos casos, em meio sólido (Löwenstein-Jensen), entretanto precisa de 6-8 semanas para ser concluída, dificultando o diagnóstico precoce. Atualmente, existe meio líquido (Middlebrook 7H9) com crescimento mais rápido do *Mtb* e maior sensibilidade para amostras paucibacilares[11,12].

Nos menores de 10 anos, sempre que disponível pode-se complementar o diagnóstico com TRM-TB, que utilizam a reação em cadeia de polimerase (PCR) na plataforma Gene Xpert para detecção de sequências de ácidos nucleicos do *Mtb* no genoma e realização da triagem de cepas resistentes aos fármacos, de forma rápida (cerca de 2 horas), porém possuem baixa sensibilidade em crianças (66%), devido à dificuldade de obtenção de amostra do escarro[11,13].

Dentre os testes imunológicos, além da PT, existe o IGRA (*interferon-gamma release assays*), um teste *in vitro* que detecta a produção de interferon-gama (IFN-γ) nas células T do hospedeiro infectado especificamente pelo *Mtb*. Ambos os testes têm sensibilidade parecida em detectar o bacilo, mas o custo do IGRA é alto e o resultado é menos confiável nos menores de cinco anos. Atualmente existe o Xpert MTB/RIF Ultra, que possui sensibilidade superior à do Xpert MTB/RIF tradicional para amostras paucibacilares[11]. Na paciente em questão, não foi realizado nenhum destes testes, devido ao custo, já que não é um exame disponível na rede pública, além dos resultados, como descrito anteriormente, serem incertos em crianças jovens.

O MS considera que em crianças e em adolescentes com baciloscopia negativa ou Xpert MTB-Rif system (TRM-TB) não detectado, o diagnóstico de TBP seja realizado com base no sistema de pontuação, ou seja, não necessita da confirmação bacteriológica[11,12].

Este escore utiliza dados epidemiológicos, clínicos e radiológicos, classificando em TBP muito provável (≥ 40 pontos), TBP possível (30 a 35 pontos) ou TBP pouco provável (≤ 25 pontos). Neste último, a investigação diagnóstica continuará usando outros métodos, de acordo com a disponibilidade[11,12]. O diagnóstico da paciente descrita foi feito baseando-se na comprovação bacteriológica, já que como citado anteriormente, não foi possível a realização da PT, o que dificultou também a utilização do sistema de pontuação do MS (apenas alteração radiológica e contato com adulto com tuberculose nos últimos 2 anos).

A TBP é uma das principais causas de morbimortalidade no mundo. Visando reduzir o coeficiente de incidência e o número de óbitos por tuberculose, faz-se necessário o desenvolvimento de estratégias eficazes para reduzir o número de casos subnotificados na faixa etária pediátrica; novos métodos diagnósticos com maior sensibilidade e menos invasivos; estratégias para aumentar a triagem para HIV; e investir no desenvolvimento de vacinas e fármacos apropriados para as crianças, buscando a prevenção e melhor adesão ao tratamento e, dessa forma, atingir a estratégia de "*Um mundo livre da tuberculose - zero morte, zero casos novos e zero sofrimento por tuberculose*"[1,7,14].

REFERÊNCIAS

1. Ministério da Saúde (BR). Secretaria de Vigilância em Saúde. Departamento de Vigilância das Doenças Transmissíveis. Brasil livre da tuberculose. Plano nacional pelo fim da tuberculose como problema de saúde pública. Brasília (DF): Ministério da Saúde; 2017.
2. Ministério da Saúde (BR). Secretaria de Vigilância em Saúde. Situação epidemiológica e estratégias de prevenção, controle e eliminação das doenças tropicais negligenciadas no Brasil, 1995 a 2016. Brasília: Ministério da Saúde. Boletim Epidemiológico. 2018;49(11):1-15.
3. World Health Organization (WHO). Global tuberculosis report 2018. Geneva: WHO; 2018.
4. Santos MAC, Sant'Anna CC, Beviláqua AATP. A prova tuberculínica em crianças e jovens contatos de tuberculose infectados e não infectados pelo HIV no Rio de Janeiro. Resid Pediatr. 2016;6(3):164-6.
5. Rozov T. Doença pulmonares em pediatria: diagnóstico e tratamento. 2ª ed. São Paulo (SP): Editora Atheneu; 2011.
6. Carvalho ACC, Cardoso CAA, Martire TM, Migliori GB, Sant'Anna CC. Aspectos epidemiológicos, manifestações clínicas e prevenção da tuberculose pediátrica sob a perspectiva da Estratégia End TB. J Bras Pneumol. 2018;44(2):134-44.
7. Sant'Anna CC, Loboguerrero MA, Rios DPG. Tuberculose em crianças e jovens. São Paulo (SP): Editora Atheneu; 2015.
8. Sant'Anna CC. Diagnóstico da tuberculose na infância e na adolescência. Pulmão RJ. 2012;21(1):4-9.
9. Pereira BAFP, Macedo SGD, Nogueira RA, Castiel LCP, Penna CRR. Aspectos tomográficos da consolidação lobar na tuberculose pulmonar primária. Radiol Bras. 2009;42(2):109-13.
10. Sant'Anna C, Mourgues LV, Ferrero F, Balanzat AM. Diagnóstico e terapêutica da tuberculose infantil: uma visão atualizada de um antigo problema. J Pediatr (Rio J). 2002 Dez;78(Supl 2):205-14.
11. March MFBP, Aurílio RB. Diagnóstico laboratorial da tuberculose na infância. Resid Pediatr. 2017;7(1):27-31.
12. Conde MB, Melo FAF, Marques AMC, Cardoso NC, Pinheiro VGF, Dalcin PTR, et al. III Diretrizes para Tuberculose da Sociedade Brasileira de Pneumologia e Tisiologia. J Bras Pneumol. 2009 Out;35(10):1018-48.
13. Nicol MP, Workman L, Prins M, Bateman L, Ghebrekristos Y, Mbhele S, et al. Accuracy of Xpert Mtb/Rif Ultra for the diagnosis of pulmonary tuberculosis in children. Pediatr Infect Dis J. 2018 Out;37(10):e261-e63.
14. Ministério da Saúde (BR). Secretaria de Vigilância em Saúde. Perspectivas brasileiras para o fim da tuberculose como problema de saúde pública. Brasília: Ministério da Saúde. Boletim Epidemiológico. 2016;47(13):1-15.