Residência RP Pediátrica
Publicação Oficial da Sociedade Brasileira de Pediatria
ISSN-Online: 2236-6814

Data de Submissão: 04/10/2018
Data de Aprovação: 20/04/2020

RELATO DE CASO

Doença de Fahr: relato de caso na adolescência

Fahr's syndrome in adolescence: a case report

Karla Souza da Costa[1], Jamson Barreto Nunes Junior[1], Guilherme Truppa Giunzioni[1], Maria de Fatima Valente Rizzo[1], Gabriela Paladini[1].

Palavras-chave:
Calcinose,
Gânglios da Base,
Convulsões,
Adolescente.

Resumo

Apresenta-se aqui um caso da doença de Fahr na faixa etária pediátrica. A doença de Fahr é uma doença neurológica, degenerativa e rara, sobretudo na faixa etária em questão. Diferencia-se da síndrome de Fahr, a qual se associa a patologias infecciosas, tais como infecção pelo vírus da imunodeficiência humana e causas metabólicas, como por exemplo o hipoparatireoidismo. Em contrapartida a doença de Fahr apresenta causa idiopática ou familiar e relaciona-se a sintomas neuropsíquicos. Contudo, a diferenciação desses termos ainda é pouco estabelecida na literatura. Possui prevalência desconhecida e acomete indivíduos de ambos os sexos, em qualquer faixa etária, estando os indivíduos a partir da 4ª década mais propensos a desenvolvê-la. Possui etiologia poligênica sendo autossômica dominante, caracterizando-se por depósitos anormais de minerais, incluindo principalmente cálcio e fosfato nos gânglios da base. Apresenta manifestações extrapiramidais, psiquiátricas e epilépticas. Trata-se de doença incurável, com evolução progressiva e irreversível. Devido ao envolvimento do sistema nervoso central, o prognóstico é reservado e eventualmente fatal. O paciente em questão era MF, 15 anos de idade, sexo masculino, com quadro de cefaleia holocraniana intensa e crise convulsiva com achados de calcificações nos gânglios da base bilateralmente na tomografia de crânio.

Keywords:
Calcinosis,
Basal Ganglia,
Seizures,
Adolescent.

Abstract

We present here a case of Fahr's disease in the pediatric age group. Fahr's disease is a neurological, degenerative and rare disease, especially in this age group. It differs from Fahrs syndrome, which is associated with infectious pathologies, such as human immunodeficiency virus infection and metabolic causes, such as hypoparathyroidism. In contrast, Fahr's disease has an idiopathic or familial cause and is related to neuropsychic symptoms. However, the differentiation of these terms is still poorly established in the literature. It has an unknown prevalence and affects individuals of both sexes in any age group, and individuals from the 4th decade are more likely to develop it. It has polygenic etiology being autosomal dominant, characterized by abnormal deposits of minerals, including mainly calcium and phosphate in the basal ganglia. It presents extra-pyramidal, psychiatric and epileptic manifestations. It is an incurable disease with progressive and irreversible evolution. Due to the involvement of the central nervous system, the prognosis is reserved and eventually fatal. The patient in question was MF, 15-years-old, male, with severe holocranial headache and convulsive crisis with findings of calcifications in the base ganglia bilaterally tomography of the skull.

[1] Faculdade de Medicina de Jundiaí, Departamento de Pediatria - Jundiaí - São Paulo - Brasil.

Endereço para correspondência:
Karla Souza da Costa.
Faculdade de Medicina de Jundiaí (Departamento de Pediatria). R. Francisco Teles, 250 - Vila Arens II, Jundiaí - SP, Brasil.
CEP: 13202-550. E-mail: karlacostamed@gmail.com

INTRODUÇÃO

A doença de Fahr (DF), epônimo para calcinose estriado-pálido-denteada idiopática, refere-se à calcificação idiopática bilateral nos núcleos da base (IBGC), esporádica ou familiar, supostamente uma doença autossômica dominante. Apesar de ser nomeada em homenagem a Theodor Fahr, a doença é conhecida desde 1850, muitos anos antes da descrição por este, em 1930. Theodor Fahr relatou o caso de um homem de 81 anos com crises epilépticas e calcificação difusa de vasos cerebrais e núcleos da base relacionada provavelmente a hipoparatireoidismo, não sendo, portanto, idiopática, com provável relação com infecções, como Epstein-Barr, imunodeficiência pelo vírus HIV, lúpus eritematoso, hipóxia perinatal, radiação ou quimioterapia, envenenamento por monóxido de carbono e uso prolongado de anticonvulsivantes[1]. Alguns autores empregam o termo Síndrome de Fahr para descrever a calcificação patológica nos núcleos da base que pode ser causada por doenças de etiologias diversas[2], porém a diferenciação entre síndrome e doença ainda não está bem estabelecida, não havendo consenso na literatura.

É uma doença rara que tem manifestações com uma combinação variável de movimentos anormais, parkinsonismo, demência, convulsões e disfunção cerebelar. O diagnóstico geralmente é feito pela clínica, associada à hipocalcemia e calcificação dos gânglios da base em exames de imagem. Trata-se de uma doença incurável, com evolução progressiva e irreversível. Devido ao envolvimento do sistema nervoso central, o prognóstico é reservado e eventualmente fatal[3].

As causas de calcificações intracranianas são múltiplas, podendo ser fisiológicas, primárias (idiopáticas, familiares) ou secundárias. Estas se encontram associadas, com maior frequência, à disfunção paratireoideana (hipoparatireoidismo primário, pós-cirúrgico, idiopático, pseudo-hipoparatireoidismo, pseudo-pseudohipoparatireoidismo, hiperparatireoidismo), além de outras causas[4].

Quatro genes de calcificação cerebral familiar primária foram identificados, no cromossomo 14q até o momento para a doença de Fahr, dentre eles o SLC20A2, PDGFB, PDGFRB e XPR1, com variantes patogênicas, que podem apresentar penetração incompleta nos pacientes, permitindo uma grande diversidade de idade e sintomas[5,6]. Mutações no SLC20A2 e mutação PDGFB, que codifica o transportador de fosfato-2, é a principal causa do IBGC, mostrando níveis elevados de fosfato inorgânico no líquido cefalorraquidiano, sendo que este pode ser um bom biomarcador para a doença de Fahr[7,8].

Um estudo realizado em 2007 constatou que entre 1.569 indivíduos saudáveis, 0,8% apresentavam calcificações nos gânglios da base na TC, aparentemente sem nenhum sintoma, induzindo os autores a considerá-las calcificações "fisiológicas" intracranianas. Quando esses achados estão presentes em indivíduos menores de 40 anos, envolvendo simultaneamente o globo pálido, putâmen, núcleo denteado cerebelar e substância branca, são considerados patológicos[9].

RELATO DE CASO

MF, sexo masculino, 15 anos de idade, admitido no Pronto Socorro Infantil (PSI) do Hospital Universitário (HU) de Jundiaí, Jundiaí/SP, com quadro de cefaleia holocraniana intensa, vertigem, escotomas visuais, estrabismo divergente do olho direito. Negava febre, náusea, vômitos ou liberação esfincteriana. História de fadiga há cerca de 5 dias antecedendo o quadro. Sem episódio de cefaleia e crise convulsiva prévia. Durante o atendimento inicial, apresentou breve episódio de desvio cefálico para lado direito, tremor em mão D e olho D, consecutivamente, a qual cessou espontaneamente. Ao exame físico, apresentava-se colaborativo, pupilas isocóricas e fotorreagentes, sem sinais meníngeos, sem déficit motor e sensitivo. Recebeu como hipótese diagnostica crise convulsiva focal, introduzido carbamazepina sem recorrência do quadro. Foi solicitado tomografia computadorizada de crânio com contraste, que evidenciou calcificações importantes e simétricas dos núcleos da base, sugerindo diagnóstico de doença de Fahr, conforme demonstrado na Figura 1.

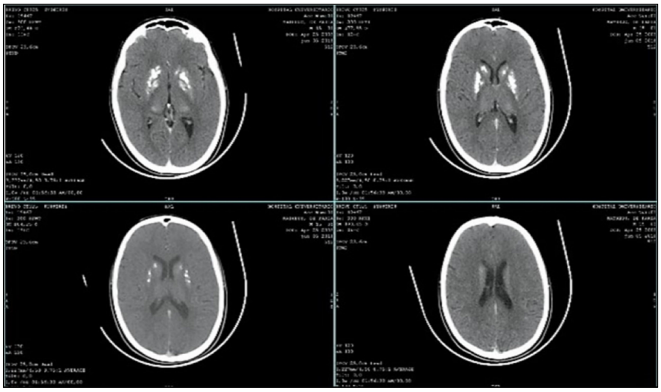

Figura 1. Tomografia computadorizada de crânio com contraste evidenciando calcificações em gânglios da base bilateralmente.

Durante o período de internação, cursou com crise convulsiva tônico-clônica generalizada, e após ser medicado com Diazepam® apresentou melhora do episódio. O paciente passou o período da internação sem nenhum outro episódio de crise convulsiva. Prosseguimos com a investigação laboratorial complementar a fim de descartar causas infecciosas, sistêmicas e endócrinas. Constatou-se leucocitose sem desvio maturativo à esquerda e nível de vitamina D limítrofe.

O paciente permaneceu internado por 5 dias, assintomático, em uso de carbamezipina. Recebendo alta para acompanhamento ambulatorial com neuropediatra. Os achados da tomografia computadorizada de crânio, exames laboratoriais sem alterações e história clínica sugeriram diagnóstico de doença de Fahr.

DISCUSSÃO

O caso relatado trata da doença de Fahr, ou calcificação dos gânglios da base idiopática, a qual foi recentemente

denominada calcificação cerebral familiar primária (CCFP), condição poligênica e provavelmente autossômica dominante rara, caracterizada por depósitos anormais de minerais, incluindo principalmente cálcio e fosfato no cérebro, sobretudo nos gânglios da base, com manifestações de distúrbios do movimento, sintomas neuropsiquiátricos e epilepsia em uma minoria de pacientes[7,8].

A prevalência desta doença ainda é desconhecida, acomete indivíduos de ambos os sexos, em qualquer faixa etária, e que a partir da 4ª década de vida são os mais suscetíveis ao desenvolvimento da doença[3,5].

Poucos relatos de casos na infância foram encontrados na literatura científica: em um menor de 2 anos de idade, de Bangladesh, cursando com atraso no desenvolvimento motor[10]; e dois irmãos do sexo masculino e feminino, na China, cuja primeira manifestação foi distúrbio de movimento extrapiramidal, no primeiro aos 15 anos de idade, e crise convulsiva no segundo aos 2 anos de idade. Ambos evoluíram com deterioração da função motora na vida adulta, condição na qual obtiveram o diagnóstico definitivo de doença de Fahr[11]. No Brasil, as apresentações encontradas referem-se somente a condições clínicas em adultos.

Este relato de caso retrata uma condição rara na literatura, a apresentação da doença de Fahr em um adolescente de 15 anos, que apresentou quadro de cefaleia holocraniana, tremores, crise convulsiva focal e, consecutivamente, crise convulsiva tônico-clônica.

A doença de Fahr pode se apresentar de forma "assintomática". No entanto, quando sintomática cursa com quadro clínico bastante variável, desde sintomas neurológicos, incluindo deterioração da função cognitiva (demência), alterações motoras, de linguagem, convulsões, cefaleias, hipertonia muscular, assim como, manifestações extrapiramidais como parkinsonismo, distonia e tiques[12,13,14]. As manifestações clínicas podem estar associadas à duração da doença e aos locais de lesão inicialmente envolvidos. O paciente deste relato de caso, apresentou no exame inicial um episódio de tremor em mão D e olho D, crise convulsiva focal e tônico-clônica. O quadro clínico mais comum é o distúrbio do movimento, que acomete cerca de 55% dos casos (parkinsonismo em 57% dos casos, coreia em 19%, tremor em 8%, distonia em 8% e discinesia orofacial em 3% dos casos)[15].

A calcificação pode agravar com o avançar da idade, concomitantemente, com a sintomatologia, evoluindo com distúrbio degenerativo progressivo, cujo prognóstico é variável e reservado[1,13,16].

As calcificações anormais bilaterais nos gânglios da base na tomografia computadorizada podem ser usadas como diagnóstico confiável, qualquer que seja o estado clínico do paciente. Estudos patológicos demonstram que o cálcio é o principal elemento presente. São encontrados ainda mucopolissacarídeos, traços de alumínio, cobre, ferro, entre outros[17]. Esses depósitos, sobretudo o de cálcio, são responsáveis pelo aspecto observado na neuroimagem[4]. O eletroencefalograma pode ser utilizado para classificar com precisão a epilepsia em paciente com calcificação cerebral familiar primária[7]. O paciente deste relato de caso, não tinha história pregressa de crise convulsiva, sendo a primeira ocorrência ao diagnóstico das calcificações em gânglios de base, durante sua internação. Não foi possível a realização do eletroencefalograma, devido à indisponibilidade do equipamento no serviço, sendo encaminhado na alta para avaliação e acompanhamento com neurologista.

Outras causas de calcificação intracraniana devem ser excluídas, como infecção por CMV, neurocisticercose, toxoplasmose, neurobrucelose, neurotuberculose, infecção pelo HIV, astrocitomas, infarto calcificado, pseudo-hipoparatireoidismo, hiperparatireoidismo devido intoxicação pelo chumbo, hipervitaminose D, encefalopatias mitocondriais e doenças leucodistróficas[18], esclerose tuberosa, síndrome de Down, doença de Tay-Sachs, síndrome de Cockayne[5]. A investigação laboratorial realizada no presente estudo de caso, descartou qualquer causa infecciosa, metabólica e distúrbios do cálcio, com presença de valores limítrofes de vitamina D e ausência de calcificações em região do córtex cerebral. Sendo assim, salientamos que a doença de Fahr é um diagnóstico muito provável para este caso, sendo necessário o acompanhamento do paciente.

A abordagem terapêutica para a doença de Fahr é baseada na sintomatologia apresentada pelo paciente, sendo orientado um tratamento de suporte e acompanhamento a longo prazo[11]. Não existindo tratamento definitivo para a doença de Fahr. No paciente abordado neste relato de caso, foi realizado tratamento com carbamazepina para crise convulsiva focal e Diazepam®, durante crise convulsiva tônico-clônica.

CONCLUSÃO

A doença de Fahr é uma condição rara, sobretudo na faixa etária pediátrica, que no presente caso cursou com cefaleia holocraniana, tremores, crise convulsiva focal e tônico-clônica, sendo importante por destacar-se como um grande diagnóstico diferencial, tendo em vista a progressão da doença e ausência de tratamento específico. Há poucos relatos na literatura científica nacional e internacional.

REFERÊNCIAS

1. Kümmer A, Castro M, Caramelli P, Cardoso F, Teixeira AL. alterações comportamentais graves em paciente com doença de Fahr. Arq Neuropsiquiatr. 2006;64(3-A):645-9.
2. aria AV, Pereira IC, Nanni L. Computerized tomography findings in Fahr's syndrome. Arq Neuropsiquiatr. 2004 Oct;62(3-B):789-92.
3. Malheiro A, Pestana N, Granito S, Pestana A, Costa AI, Brazão ML. Doença de Fahr: um caso clínico inesperado. Med Intern. 2017;24(1):33-5.
4. Conforto LB, Tiel C, Gasparetto E, Cavalcanti JLS, Engelhardt E. Doença de Fahr. Rev Bras Neurol. 2009;45(2):47.
5. Gaël N, Charbonnier C, Campion D, Veltrman JA. Estimation of minimal disease prevalence fron population genomic data: aplication familial brain calcification. Am Med Genet B Neuropsychiatr Genet. 2018 Jan;177(1):68-74.

6. Geschwind DH, Loginov M, Stern JM. Identification of a locus on chromosome 14q for idiopathic basal ganglia calcification (Fahr Disease). Am J Hum Genet. 1999 Sep;65(3):764-72.
7. Knowles JK, Santoro JTD, Porter BE, Baumer FM. Refractory focal epilepsy in a paediatric patient with primary familial brain calcification. Seizure. 2018 Mar;56:50-2.
8. Hozumi I, Kurita H, Ozawa K, Furuta N, Inden M, Sekine SI, et al. Inorganic phosphorus (Pi) in CSF is a biomarker for SLC20A2-associated idiopathic basal ganglia calcification (IBGC1). J Neurol Sci. 2018 May;388:150-4.
9. Savino E, Soavi C, Capatti E, Borrelli M, Vigna GB, Passaro A, Zuliani G. Bilateral strio-pallido-dentate calcinosis (Fahr's disease): report of seven cases and revision of literature BMC Neurol. 2016 Sep;16(1):165.
10. Rahman A, Begum R S, Hossain M Z, Ali MR, Rahman M. Fahr's disease: a rare neurodegenerative disorder in children. J Dhaka Med Coll. 2011;20(1):86-8.
11. Hong W, Bei S, Liuqing W, Qiang Y Fahr's disease in two siblings in a family: a case report. Exp Ther Med. 2015 May;9(5):1931-3.
12. Benke T, Karner E, Seppi K, Delazer M, Marksteiner J, Donnemiller E. Subacute dementia and imaging correlates in a case of Fahr's disease. J Neurol Neurosurg Psychiatry. 2004;75:1163-5.
13. König P. Psychopathological alterations in cases of symmetrical basal ganglia sclerosis. Biol Psychiatry. 1989 Feb;25(4):459-68.
14. Avrahami E, Cohn DF, Feibel M, Tadmor R. MRI demonstration and CT correlation of the brain in patients with idiopathic intracerebral calcification. J Neurol. 1994 May;241:381-4.
15. Gomille T, Meyer RA, Falkai P, Gaebel W, Kongshausen T, Christ F. Pravalenz und klinische Bedeutung computertomographisch gesicherter idiopathischer Stammganglienverkalkungen. Radiologe. 2001;4:205-10.
16. Brodaty H, Mitchell P, Luscombe G, Kwok JJ, Badenhop RF, McKenzie R, et al. Familial idiopathic basal ganglia calcification (Fahr's disease) without neurological, cognitive and psychiatric symptoms is not linked to the IBGC1 locus on chromosome 14q. Hum Genet. 2002;110(1):8-14.
17. Manyan BV, Walters AS, Narla KR. Bilateral striopalliododentate calcinosis: clinical characteristies of pacients seen in a registry. Mov Disord. 2001 Mar;16(2):258-64.
18. Malik R, Panday VK, Naik D. Fahr's disease. A rare neurodegenerative disorder. Int J Radiol Image. 2004;14:383-4.