RESIDÊNCIA PEDIÁTRICA

RELATO DE CASO

Pneumonia lipoídica secundária a dose única de óleo mineral: um relato de caso

Lipoid pneumonia after a single dose of mineral oil: a case report

Sabrine Teixeira Ferraz[1]

Palavras-chave:
insuficiência respiratória; pneumonia lipoide; óleo mineral.

Resumo

Objetivos: Relatar um caso ilustrativo de pneumonia lipoídica em um lactente de 4 meses após dose única de óleo mineral e revisar a literatura sobre o tema. **Descrição:** A pneumonia lipoídica é uma condição incomum caracterizada por um pneumonite resultante da aspiração de lipídios e está comumente associada com o uso de óleo mineral como laxativo. É uma condição provavelmente subdiagnosticada porque seus sintomas são variáveis e podem mimetizar outras condições devido à apresentação clínica e achados radiográficos inespecíficos. **Conclusões:** A pneumonia lipoide geralmente ocorre em pacientes pediátricos que estão em risco de aspiração. Com na maioria dos casos o óleo mineral é o agente causador, são necessários esforços para a prevenção primária.

Keywords:
mineral oil; pneumonia, lipid; respiratory insufficiency.

Abstract

Objectives: To report an illustrative case of lipoid pneumonia in a 4-months infant after a single dose of mineral oil and review the literature. **Description:** Lipoid pneumonia is an uncommon condition characterized by pneumonitis resulting from the aspiration of lipids, and is commonly associated with the use of mineral oil as a laxative. It is probably underdiagnosed because its symptoms are variable, and it can mimic other diseases because of its nonspecific clinical presentation and radiographic signs. **Conclusions:** Lipoid pneumonia often occurs in pediatric patients who are at risk of aspiration. Since in most cases mineral oil cathartics are the causative agent, an effort at primary prevention is indicated.

[1] Hematologista Pediatra pelo Hospital das Clínicas de Ribeirão Preto, Universidade de São Paulo. Médica Preceptora em Pediatria no Hospital das Universitário da Universidade Federal de Juiz de Fora.
Faculdade de Medicina de Ribeirão Preto, Universidade de São Paulo.
Endereço para correspondência:
Sabrine Teixeira Ferraz.
Hospital das Clínicas da Faculdade de Medicina de Ribeirão Preto - USP. Departamento de Pediatria - 7º andar.
Av. Bandeirantes, 3900. Bairro Monte Alegre.
CEP: 14048-900. Ribeirão Preto - SP. Brasil. Telefone: (016) 3602-2573.
E-mail: sabrine.pediatria@gmail.com

INTRODUÇÃO

A pneumonia lipoídica exógena resulta da aspiração de material gorduroso, como o óleo mineral usado como laxativo[1]. Os sintomas são inespecíficos e podem mimetizar uma pneumonia infecciosa, sendo muitas vezes de difícil diagnóstico[2]. Laboratorialmente, pode ocorrer leucocitose e aumento da velocidade de hemossedimentação[1,3]. Os achados citopatológicos incluem a presença de macrófagos espumosos, células gigantes e fibrose, mas geralmente estão presentes em um contexto mais tardio[1-3].

O tratamento envolve suporte respiratório, descontinuação do óleo mineral, antibioticoterapia no caso de evidências de infecções secundárias, fisioterapia respiratória, e, em alguns casos, uso de corticoesteroides[1-3]. A realização de broncoscopias com o objetivo de lavagem para tentativa de retirada de material gorduroso tem resultados positivos[2,3].

No presente relato, foi apresentado um caso de pneumonia lipoídica secundária a uma dose única de óleo mineral, com graves complicações.

APRESENTAÇÃO DO CASO

Uma lactente de 4 meses previamente hígida, em aleitamento materno exclusivo, foi atendida na Unidade de Emergência de um hospital com quadro de taquidispneia e gemência iniciada poucas horas após a ingestão de dose única de óleo mineral, prescrito pelo pediatra, apesar do relato de hábito intestinal normal para a idade e alimentação. A paciente evoluiu rapidamente para insuficiência respiratória com necessidade de intubação orotraqueal e ventilação mecânica, permanecendo na Unidade de Terapia Intensiva (UTI) por 10 dias até estabilização. As Figuras 1 e 2 mostram, respectivamente, a radiografia simples e a tomografia computadorizada de tórax da admissão. Como tratamento, foi suspenso o óleo mineral, iniciada fisioterapia respiratória e utilizada antibioticoterapia para tratamento de infecção secundária. Após a alta da UTI, permaneceu em Enfermaria por mais um mês, devido à necessidade de oxigenoterapia. Após recuperação, recebeu alta para o domicílio, sem novas intercorrências.

DISCUSSÃO

A maioria dos casos de pneumonia lipoídica nos países ocidentais deve-se a causas iatrogênicas[4], destacando a importância da prevenção primária. O óleo mineral não deve ser administrado a pacientes com risco de aspiração, o que inclui crianças pequenas, idosos, portadores de doenças neurológicas, disfagia, gastroparesia, ou refluxo gastroesofágico significativo[3,4]. Também deve ser evitada a administração noturna[2,4].

A apresentação clínica pode ser bastante variável, desde casos que, como o apresentado, evoluem rapidamente para insuficiência respiratória aguda até situações em que o paciente se apresenta com uma história de tosse e dispneia crônicas, muitas vezes já com fibrose pulmonar importante[2,5]. No caso relatado, apesar da gravidade inicial, a paciente evoluiu bem, com recuperação rápida da função respiratória, sem ter havido necessidade de realização de broncoscopia terapêutica.

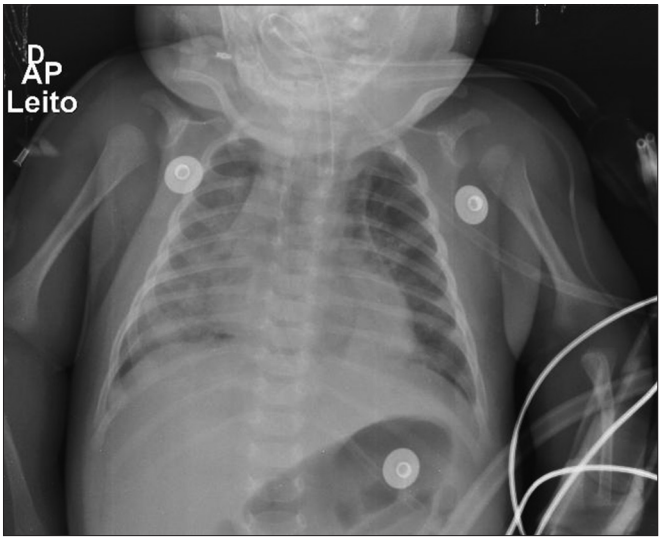

Figura 1. Radiografia simples de tórax da data de admissão, mostrando consolidação alveolar bilateral, mais importante à direita.

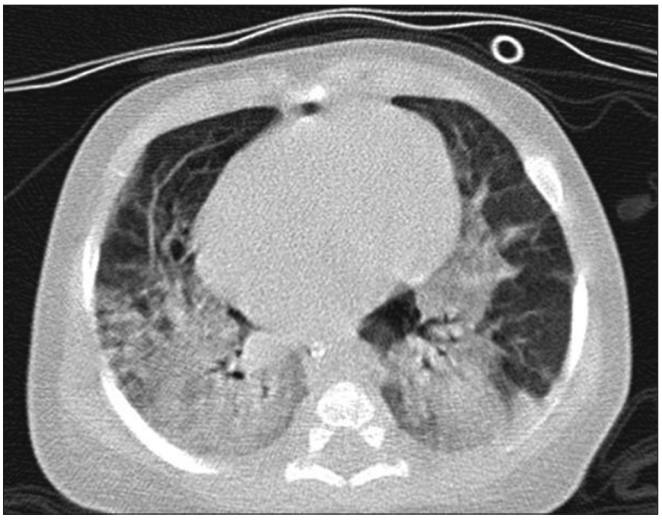

Figura 2. Tomografia computadorizada de tórax da data de admissão, mostrando consolidação bilateral predominantemente posterior e inferior, com broncogramas aéreos.

Os achados tomográficos, embora não patognomônicos, podem ser bastante sugestivos de pneumonia lipoídica[4]. Na maioria dos casos, as alterações são bilaterais, com predileção pelos lobos inferiores e em regiões de declive[3,4]. Na criança, predomina consolidação alveolar com broncograma aéreo, mas podem ocorrer opacidades em vidro fosco, espessamento interlobular e presença de áreas de baixa atenuação[3,5]. Pode haver reação pleural e linfadenopatia hilar[3].

CONCLUSÃO

A pneumonia lipoídica é uma condição incomum, potencialmente grave e de difícil diagnóstico. É necessário que os pediatras estejam atentos a essa hipótese e a investiguem por meio de anamnese dirigida. Além disso, é essencial que se observem as indicações e contraindicações do uso de óleo mineral como laxativo.

REFERÊNCIAS

1. Banjar H. Lipoid pneumonia: a review. Bahrain Med Bull. 2003;25(1):36-9.
2. Simmons A, Rouf E, Whittle J. Not your typical pneumonia: a case of exogenous lipoid pneumonia. J Gen Intern Med. 2007;22(11):1613-6. PMID: 17846847 DOI: http://dx.doi.org/10.1007/s11606-007-0280-7
3. Sias SMA, Quirico-Santos T. Pneumonia lipóide na criança: revisão da literatura. Pulmão RJ. 2009;(Supl 1):S9-S16.
4. Meltzer E, Guranda L, Vassilenko L, Krupsky M, Steinlauf S, Sidi Y. Lipoid pneumonia: a preventable complication. Isr Med Assoc J. 2006;8(1):33-5.
5. Bandla HP, Davis SH, Hopkins NE. Lipoid pneumonia: a silent complication of mineral oil aspiration. Pediatrics. 1999;103(2):E19. PMID: 9925865