Residência RP Pediátrica
Publicação Oficial da Sociedade Brasileira de Pediatria
ISSN-Online: 2236-6814

Data de Submissão: 01/07/2020
Data de Aprovação: 08/07/2020

RELATO DE CASO

Associação de COVID-19 e tumor cerebral

Association of COVID-19 and brain tumor

Regina Melittio Gasparetti[1], João Carlos Patto[1]

Palavras-chave:
Criança,
Infecções por Coronavírus,
Sintomas Chaves,
Vírus da SARS,
Insuficiência Respiratória,
Neoplasias Encefálicas.

Resumo

A COVID-19 teve seu primeiro diagnóstico em dezembro de 2019, na cidade de Wuhan, na China. Espalhou-se rapidamente pelo mundo e teve a declaração de pandemia pela OMS (Organização Mundial da Saúde) em 11 de março de 2020. Por ser uma doença nova e devido à grande variabilidade do quadro clínico, torna-se necessária a troca de informações para um diagnóstico mais rápido e efetivo e para a prevenção da disseminação, enquanto vacinas e/ou tratamentos efetivos são pesquisados. As crianças parecem ser menos acometidas que os adultos e com menor gravidade. O quadro clínico varia de assintomático até quadros graves como a síndrome inflamatória multissistêmica que se assemelha à síndrome de Kawasaki e/ou síndrome do choque tóxico e óbito. A faixa etária pediátrica apresenta quadros graves e fatais de COVID-19 associados principalmente a comorbidades como doenças hematológicas, imunológicas, respiratórias, genéticas, neurológicas e câncer. O caso relatado será de um menino com diagnóstico de carcinoma de plexo coroide há 5 anos, que testou positivo para COVID-19. Torna-se premente a divulgação de relatos de casos para ampliar-se o conhecimento dessa nova patologia.

Keywords:
Child,
Coronavirus Infections,
Key Symptoms,
SARS Virus.
espiratory Insufficiency
Brain Neoplasms

Abstract

COVID-19 had its first diagnosis in December 2019 in the city of Wuhan, in China, and it quickly spread around the world. After its outbreak, it was declared a pandemic by the WHO (World Health Organization) on March 11, 2020. Due to being a novel disease with a broad range of clinical presentations, it is necessary to exchange information for a faster and more effective diagnosis and prevention as far as vaccines and treatments are being researched. Children are prone to be less affected than adults and to a lesser extent. The clinical presentations vary from asymptomatic ones to extremely severe multisystem inflammatory syndrome that resembles Kawasaki syndrome and/or toxic shock and death. The pediatric age group usually presents severe and fatal forms of COVID-19 mainly in association with comorbidities such as hematological, immunological, respiratory, genetic, neurological diseases, and cancer. It will be report the case of a 7-year-old child diagnosed with choroid plexus carcinoma 5 years ago, who tested positive for COVID-19. The dissemination of case reports is urgent in order to expand the knowledge of this new pathology.

[1]CTFM-GACC, UTI Pediátrica - São José dos Campos - SP - Brasil

Endereço para correspondência:
Regina Melittio Gasparetti
Hospital CTFM/GACC (Centro de Tratamento Fabiana Macedo de Morais do Grupo de Assistência à Criança com Câncer)
Avenida Possidônio José de Freitas, 1200 - Urbanova, São José dos Campos - SP, Brasil. CEP: 12244-010. E-mail: melittiogasparetti@gmail.com

DOI: 10.25060/residpediatr-2020.v10n3-396

Este trabalho está licenciado sob uma Creative Commons Attribution 4.0 International License.

INTRODUÇÃO

A COVID-19 é uma doença nova com características de amplo espectro clínico. O quadro clínico em crianças apresenta-se desde assintomático até quadro grave de síndrome inflamatória multissistêmica[1-5]. As crianças parecem ser menos acometidas que os adultos em cerca de 2%, segundo *Chinese Center for Disease Control and Prevention* e com gravidade menor. Nos EUA, do total de casos 5% são crianças e apenas 1% necessitou de internação hospitalar. O período de incubação variou de 2 a 14 dias, sendo que 95% desenvolvem sintomas em até 13 dias após o contato. A transmissão domiciliar ocorreu em 82% dos casos e o quadro clínico apresenta-se da seguinte forma: assintomático em 10% das crianças, febre em 44 a 50%, tosse em 38%, além de outros como fadiga, rinite, dispneia, cianose, pouca aceitação alimentar até síndrome inflamatória multissistêmica que se assemelha a síndrome de Kawasaki e/ou síndrome do choque tóxico. Os pacientes pediátricos parecem ter mais quadros gastrointestinais que adultos e crianças menores de 3 anos e aqueles com cardiopatia parecem ser mais afetados, porém com baixa mortalidade[2,4-10,11-14].

RELATO DE CASO

Paciente M.G.A, 7 anos, masculino, branco, diagnosticado há 5 anos com carcinoma de plexo coroide, peso: 30 kg, estatura: 123cm, sc: 1,05m^2, circunferência braquial (BC): 24, Escala do Estado Funcional (FSS): 21, Escala de Performance Geral (POPC): 5 e Escala Performance Cerebral (PCPC): 5, Escala de Glasgow (AO: 4, RV:0, RM: 3): 7, com cânula orofaríngea e máscara de Venturi 50%, saturando 90-92%, hidratado, descorado1+/4+, anictérico, afebril (pós-dipirona), acianótico, com drive respiratório comprometido, edemaciado com fácies cushingóide e sangramento discreto em narinas. Estava em crise convulsiva com desvio conjugado do olhar para esquerda, pupilas midriáticas com fotorreação lenta e decorticação e em uso de fenitoína devido à refratariedade ao diazepam e fenobarbital recebidos no 1º atendimento.

Aparelho Cardio Vascular: Bulhas ritmicas normofonéticas em 2 tempos sem sopros Freqüência cardíaca: 147bpm Pressão Arterial: 62x30mmHg.

Aparelho Respiratório: múrmurio vesicullarpresente bilateralmente com roncos esparsos. Saturando: 90-92% com Venturi 50%.

Abdome: globoso, flácido, sem visceromegalia, indolor, descompressão brusca negativa, ruídos hidroaeréos presentes e normais.

Extremidades: pulsos periféricos (+) com edema 2+/4+, perfusão de 3-4 segundos e equimoses nos locais de punções.

Devido à angústia respiratória e rebaixamento do nível de consciência (Glasgow 7) optou-se por entubação orotraqueal com cânula 5,5 com *cuff* para administração de oxigenoterapia e infusão contínua de midazolam.

História patológica pregressa

Nascido de parto cesárea com idade gestacional de 39 semanas, peso 3.295g e desenvolvimento neuropsicomotor normal até o diagnóstico de carcinoma de plexo coroide aos 20 meses de idade, em 2014. Os pais relatam tratamentos quimioterápicos, 8 procedimentos neurocirúrgicos, transplante autólogo de medula óssea e cuidados paliativos exclusivos desde outubro de 2019. Desde 14/04/2020 apresentou perda de habilidades tais como: parou de falar, enxergar e ouvir. Após 24/04 parou de andar e estava recebendo dieta oral com espessante com dificuldade. Em 27/04 por volta das 23:00 iniciou quadro de mal convulsivo; procurou serviço de urgência onde apresentou um pico febril de 38°C, foi medicado com dipirona, diazepam, fenobarbital, fenitoína e transferido para nosso serviço (referência de tratamento oncológico infantojuvenil da região); mantinha quadro convulsivo com risco de depressão respiratória e consequente parada respiratória. Optou-se por entubação orotraqueal para conforto do menor e uso de midazolam contínuo para cessar crise convulsiva. Após a entubação o RX de tórax evidenciou infiltrado pulmo- nar bilateralmente com hipotransparência na base esquerda e, consequentemente, hipótese diagnóstica de SARS-CoV-2 ou broncoaspiração. Foram realizados exames de rotina de admissão na UTI (ver tabela1), reação em cadeia da polimerase em tempo real (RT-PCR) e material aspirado brônquico, cujo resultado foi positivo para SARS-CoV-2.

O menor fez uso de claritromicina por 10 dias, levetiracetam, levotiroxina, dexametasona 0,75mg/dia (em uso prévio) e midazolam até 0,6mg/kg/h. Este foi progressivamente reduzido a partir de 05/05, pois o EEG apresentava-se difusamente lento e desorganizado com sinais de sofrimento de linha média e fossa posterior sem sinais de mal epiléptico. Foi introduzido clobazam 10mg de 12/12h, retirado midazolam em 07/05, iniciou-se amlodipina e espironolactona devido aos picos hipertensivos e ficou entubado, recebendo dieta por sonda nasoentérica.

O time de cuidados paliativos (TCA) explicou aos pais a possibilidade de extubação paliativa e/ou traqueostomia com *home care*, porém apenas com anuência dos mesmos. A traqueostomia foi realizada em 22/05, pois o menor não apresentava drive respiratório e recebeu alta da UTI com ventilação pulmonar mecânica *bipap*, anticonvulsivantes e anti-hipertensivos. Saiu do isolamento somente após 2 testes negativos para SARS-CoV-2 (RT-PCR) com alta hospitalar e suporte de home care em 01/06 com peso: 28,4kg, estatura: 123cm, BC: 23, FSS: 29; POPC: 5 e PCPC: 5.

Exames radiológicos

As imagens radiológicas encontram-se nas figuras 1 e 2.

Sendo respectivamente da admissão na UTI e do pós operatório de traqueostomia.

DISCUSSÃO

O Ministério da Saúde, através do painel do coronavírus no Brasil, confirmou 526.447 casos, 29.937 óbitos, incidência

Tabela 1. Testes laboratoriais.

	28/04/2020	25/05/2020: pré-traqueostomia	Alta 01/06/2020
Cálcio total	9.09		9,47
Cálcio ionizado	1.04	1,06	1,17
Cloro			96
Sódio	143	136	139
Potássio	2.6	3,6	4,7
Glicemia	155,1		
Magnésio	2,11	2,25	2,32
Fósforo			5,57
TGO	25,6	49,6	
TGP	83,3	80,5	
Ureia	10	9	10
Creatinina	0.51	0,51	0,51
TTPA	26,4	35	
TP	12	12	
D-Dímero	2.91 (VR:0-0.5mcg/ml)		
PCR	103.72 (VR:0-6mg/l)	67,97	4,59
DHL	482U/l		
Glóbulos vermelhos	3.06	3,10	3,45
Hb	10,3	10,3	9,6
Ht	30,4	31,4	29,2
Leucócitos	7100	7700	6100
Bastões	1	2	1
Segmentados	77,7	67	88,8
Neutrófilos	78,7	69	89,8
Eosinófilos	0	1	0
Basófilos	0,1	0	0,2
Linfócitos típicos	15.7	28	8,5
Linfócitos atípicos	0	0	0
Monócitos	5,5	2	1,5
Plaquetas	79.000	104.000	289.000
pH	7,36		7,40
pCO2	36,1		64,8
pO2	154,5		217,1
HCO3	20,1		39,3
CO2T	22,0		41,2
BE	-4,6		12,2
Saturação	99,2%		99,8%
Bilirrubina total		0,26	
Bilirrubina direta		0,14	
Bilirrubina indireta		0,12	
RT-PCR	Positivo	Negativos (2 Testes)	
Proteínas totais			5,84
Albumina			3,69
Globulina			2,15
Relação			1,72



Figura 1. 28/04/2020 Admissão na UTI pediátrica.

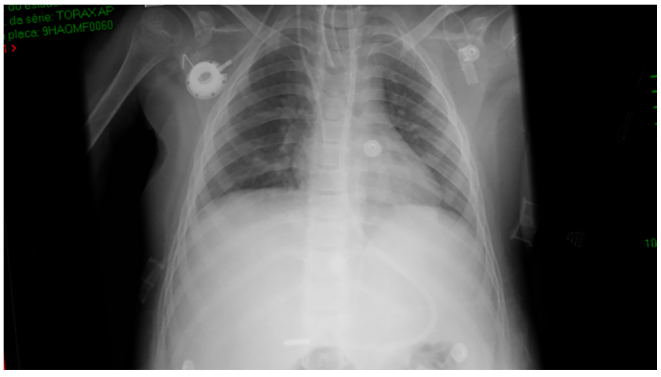

Figura 2. Exame 23/05/2020: pós-traqueostomia.

de 250,5/100 mil habitantes e mortalidade de 14,2/100 mil habitantes até a data da alta em 01 de junho de 2020 (data da alta hospitalar). O diagnóstico de COVID-19 foi realizado devido à característica radiológica e confirmado por RT-PCR. Não havia história ou sintomas anteriores. Apenas no 2° dia de internação o pai referiu ter apresentado mal-estar intenso no 12o dia prévio à internação (16/04), com melhora após sintomáticos, sendo que a sua contactante apresentou dia 19/04 apenas sintomas gastrointestinais, o que pode ocorrer com infecção pela COVID-19, conforme relatos da literatura[14,15]. O pai e a contactante não colheram exames para COVID-19 e apresentavam-se assintomáticos, bem como a mãe. De acordo com a literatura, a transmissão ocorre intradomicílio para o público pediátrico em 82%[2] dos contágios, como foi o caso, pois o paciente estava recluso em casa devido à pandemia e ao próprio estado geral. O paciente apresentou um pico febril de 38°C à admissão, D-dímero, PCR quantitativa e DHL aumentados e plaquetas diminuídas, semelhantes a literatura[2,4,8,9]. Os dados epidemiológicos da China apontam a mediana de idade de 7 anos e 56,6% dos pacientes do sexo masculino, como no caso relatado[11,12].

Devido à escassez de dados semiológicos e quadro clínico discreto à admissão, faz-se necessária a proteção da equipe de saúde com equipamentos de proteção individual, ter a COVID-19 como diagnóstico diferencial, respeitar a decisão de familiares no tocante aos cuidados terminais e solicitar apoio do time/equipe de cuidados paliativos/terminais para suporte ao paciente e familiares de forma a não causar distanásia.

Foi realizada pesquisa no PubMed com os termos: "crianças" + "coronavírus-19" + tumor cerebral" ou "carcinoma de plexo coroide" ou "características clínicas" ou "complicações". Desta, não foram constatadas publicações da COVID-19 em pacientes com carcinoma de plexo coroide[13]. O que chama atenção nesse caso é que o paciente evoluiu estável, apesar de todas as comorbidades; e indagamos se o uso contínuo de dexametasona diminuiu o processo inflamatório da COVID-19.

REFERÊNCIAS

1. Guo YR, Cao QD, Hong ZS, Tan YY, Chen SD, Jin HJ, et al. The origin, transmission and clinical therapies on coronavirus disease 2019 (COVID-19) outbreak- A n update on the status. Military Med Res. 2020.
2. Zimmermann P, Curtis N. Coronavirus infections in children including COVID-19. Pediatr Infect Dis J. 2020;
3. Li Q, Guan X, Wu P, Wang X, Zhou L, Tong Y, et al. Early transmission dynamics in Wuhan, China, of novel coronavirus-infected pneumonia. N Engl J Med. 2020.
4. Cavallo F, Rossi N, Chiarelli F. Novel coronavirus infection and children. Acta Biomed. 2020;
5. Lu X, Zhang L, Du H, Zhang J, Li YY, Qu J, et al. SARS-CoV-2 infection in children. N Engl J Med. 2020.
6. Mahase E. Covid-19: concerns grow over inflammatory syndrome emerging in children. BMJ. 2020;
7. Harman K, Verma A, Cook J, Radia T, Zuckerman M, Deep A, et al. Ethnicity and COVID-19 in children with comorbidities. Lancet Child Adolesc Heal. 2020;
8. Ludvigsson JF. Systematic review of COVID-19 in children shows milder cases and a better prognosis than adults. Acta Paediatr. 2020.
9. Shekerdemian LS, Mahmood NR, Wolfe KK, Riggs BJ, Ross CE, McKiernan CA, et al. Characteristics and outcomes of children with coronavirus disease 2019 (COVID-19) infection admitted to US and Canadian Pediatric Intensive Care Units. JAMA Pediatr. 2020;
10. Dong Y, Mo X, Hu Y, Qi X, Jiang F, Jiang Z, et al. Epidemiology of COVID-19 Among Children in China. Pediatrics. 2020;
11. Cruz AT, Zeichner SL. COVID-19 in children: initial characterization of the pediatric disease. Pediatrics. 2020.
12. Oualha M, Bendavid M, Berteloot L, Corsia A, Lesage F, Vedrenne M, et al. Severe and fatal forms of COVID-19 in children. Arch Pediatr. 2020;
13. Ferrari A, Zecca M, Rizzari C, Porta F, Provenzi M, Marinoni M, et al. Children with cancer in the time of COVID-19: an 8-week report from the six pediatric onco-hematology centers in Lombardia, Italy. Pediatric Blood and Cancer. 2020.
14. Bleggi-Torres LF, Urban LABD, Antoniuk A, Carboni P, Ramina R, Gugelmin ES. Carcinoma de plexo coróide: relato de quinze casos. Arq Neuropsiquiatr. 2000;
15. Patel KP, Patel PA, Vunnam RR, Hewlett AT, Jain R, Jing R, et al. Gastrointestinal, hepatobiliary, and pancreatic manifestations of COVID-19. J Clin Virol. 2020;