Residência RP Pediátrica
Publicação Oficial da Sociedade Brasileira de Pediatria
ISSN-Online: 2236-6814

Data de Submissão: 28/06/2020
Data de Aprovação: 01/07/2020

RELATO DE CASO

Manifestações radiológicas em escolar e adolescente com COVID-19: relatos de caso

Radiological manifestations among schoolchild and adolescent patients with COVID-19: case reports

Luiz Felipe Queiroz Bichara Chicri[1], Bruna Mello Modugno Nunes[1], Maria de Fatima Pombo Sant'Anna[1]

Palavras-chave:
Radiografia Torácica, Pré-Escolar, Infecções por Coronavírus, Tomografia.

Resumo

Descrição de dois pacientes pediátricos - 6 anos e 14 anos - com alterações radiológicas causadas pelo SARS-CoV-2. As principais alterações radiológicas foram: infiltrados periféricos e arredondados. Ambos foram internados e receberam alta com melhora.

Keywords:
Chest Radiography, Preschool, Coronavirus Infections, Tomography.

Abstract

Cases report of two pediatric patients - 6 and 14 years - with radiological manifestations caused by SARS-CoV-2. The most important alterations were: peripheral and round shape infiltrations. Both were hospitalized and improved.

[1] Instituto de pediatria e puericultura Martagão Gesteira, Pneumologia pediátrica - Rio de Janeiro - Rio de Janeiro - Brasil.

Endereço para correspondência:
Luiz Felipe Queiroz Bichara Chicri
Instituto de pediatria e puericultura Martagão Gesteira
Rua Bruno Lobo, 50 - Cidade Universitária da Universidade Federal do Rio de Janeiro, Rio de Janeiro - RJ, Brasil. CEP: 21941-912. E-mail: lfchicri@gmail.com

Residência Pediátrica; 2020: Ahead of Print.
DOI: 10.25060/residpediatr-2020.v10n3-361

Este trabalho está licenciado sob uma Creative Commons Attribution 4.0 International License.

INTRODUÇÃO

A infecção pelo SARS-CoV-2 gera uma resposta inflamatória de acordo com a imunidade inata e adaptativa do hospedeiro. A carga viral exposta e o grau de lesão pulmonar também são fatores que influenciam a gravidade. Alguns estudos relatam a imaturidade da resposta imune inata e adaptativa na criança como fator de proteção, já que há pouca liberação de citocinas. No entanto, não está ainda definitivamente explicada a menor susceptibilidade à gravidade na pediatria[1].

O diagnóstico é essencialmente clínico e epidemiológico, exames complementares estão indicados em casos de instabilidade clínica e necessidade de internação[2-4].

As manifestações radiológicas na fase inicial da COVID-19 podem inexistir ou serem discretas à radiografia simples, semelhantes às de outras viroses respiratórias. Apresentam infiltrados de baixa densidade e, mais tardiamente, consolidações. Quando indicada, a tomografia computadorizada de tórax (TC) permite melhor visualização das imagens. As principais alterações encontradas são: padrão em vidro fosco periférico e irregular, consolidações periféricas, às vezes de forma arredondada, sinal do halo invertido, perfusão em mosaico e opacidades irregulares e discretas; estas preferencialmente em região subpleural, em lobos inferiores e bilateralmente, acometendo mais de um lobo[1-3,5].

RELATO DE CASO

Caso clínico 1

Escolar, feminino, 6 anos, com encefalopatia crônica, iniciou quadro de infecção respiratória com 4 dias de evolução, sem sibilos, mas com esforço respiratório, SaO_2 = 88%, sendo realizado radiografia de tórax (Figura 1) com padrão intersticial difuso e TC com consolidação em terço médio de pulmão à direita (Figura 2) e consolidações nodulares unilaterais em periferia no mesmo pulmão (Figura 3), necessitando de internação em UTI por mais de 15 dias, com melhora do quadro e alta com melhora. Foi realizado PCR para SARS-CoV-2 com resultado positivo.

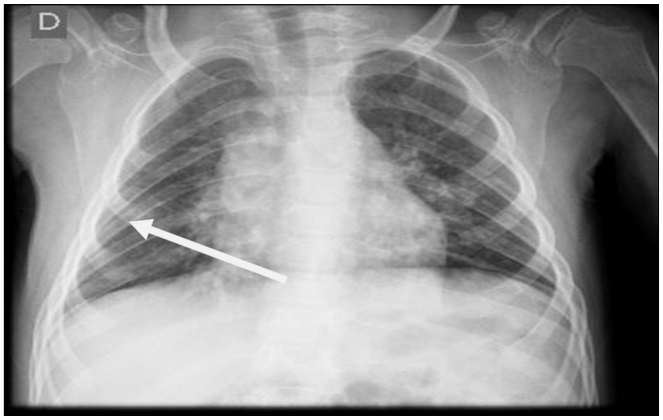

Figura 1. Radiografía de tórax: infiltrado intersticial difuso e hipotransparência hilar e paracardíaca direita.



Figura 2. TC tórax: consolidação em terço médio de pulmão direito.



Figura 3. TC tórax: consolidações nodulares periféricas em pulmão direito.

Caso clínico 2

Adolescente, masculino, 14 anos, com asma controlada iniciou quadro de dificuldade respiratória há 3 dias com sibilância leve, pouca tosse; SaO_2 = 89%, sendo necessário internação em UTI, onde permaneceu durante 5 dias. TC (Figuras 4 e 5) com alterações compatíveis com infiltrado em vidro fosco, principalmente subpleurais. PCR para SARS-CoV-2 positivo. Alta com melhora.

DISCUSSÃO

As alterações de imagem na SARS-CoV-2 descritas na literatura, são evidentes principalmente a partir do 4º dia da doença. As alterações tomográficas podem evoluir de maneira exponencial em crianças infectadas desde a presença de múltiplas opacidades bilaterais irregulares em "vidro fosco" e/ou infiltrados no terço médio na periferia do pulmão.

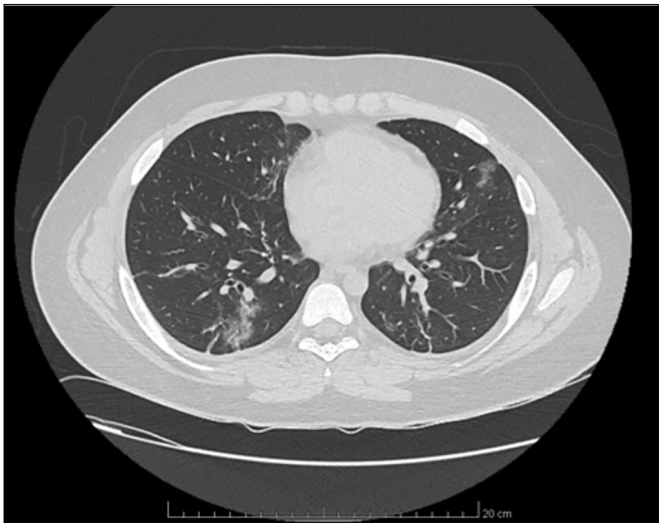

Figura 4. TC tórax: infiltrado em vidro fosco subpleural à direita.



Figura 5. TC tórax: infiltrados em vidro fosco subpleurais à direita.

Consolidações nodulares uni ou bilaterais, e imagens em halo também são descritas. Do 5º ao 8º dia da doença há relato de broncograma aéreo e entre o 9º e 13º, consolidação mais densas com bandas parenquimatosas. Vale ressaltar que essas alterações podem persistir por meses, após a recuperação clínica do paciente[2,4,5].

A radiografia de tórax, pode ser normal ou apresentar hipotransparência subpleural lobares uni ou bilaterais[3,4].

CONCLUSÃO

As manifestações radiológicas encontradas em nossos casos, assemelham-se aos relatos de literatura mundial, que consideram que as crianças apresentem imagens parecidas com os adultos. No entanto, Zhang et al. estudaram 34 crianças com COVID-19, em 4 hospitais na China, e relataram que opacidades irregulares de alta densidade foram comuns, enquanto o padrão de vidro fosco foi raramente observado nas TC. Desta forma, evidencia-se que na faixa etária pediátrica, pela menor prevalência de casos de COVID-19 graves do que nos adultos, ainda são necessários estudos para o estabelecimento de características radiológicas mais comuns[1,5].

REFERÊNCIAS

1. Sociedade Brasileira de Pediatria. COVID-19 em crianças: envolvimento respiratório [Internet]. Rio de Janeiro (RJ): SBP; 2020; [Acesso em: 2020, Junho, 20]. Disponível em: https://www.sbp.com.br/imprensa/detalhe/nid/covid-19-em-criancas-envolvimento-respiratorio/
2. Zhang C, Gu J, Chen Q, Deng N, Li J, Huang L, et al. Clinical and epidemiological characteristics of pediatric SARS-CoV-2 infections in China: a multicenter case series. PLoS Med. 2020 Jun;17(6):e1003130. DOI: https://doi.org/10.1371/journal.pmed.1003130
3. Araujo Filho JAB, Sawamura MVY, Costa NA, Cerri GG, Nomura CH. Pneumonia por COVID-19: qual o papel da imagem no diagnóstico?. J Bras Pneumol. 2020 Mar;46(2):e20200114. DOI: https://dx.doi.org/10.36416/1806-3756/e20200114
4. Chate RC, Fonseca EKUN, Passos RBD, Teles GBS, Shoji H, Szarf G. Apresentação tomográfica da infecção pulmonar na COVID-19: experiência brasileira inicial. J Bras Pneumol. 2020 Mar/Abr;46(2):e20200121. DOI: https://dx.doi.org/10.36416/1806-3756/e20200121
5. Farias LPG, Strabelli DG, Sawamura MVY. Pneumonia por COVID-19 e o sinal do halo invertido. J Bras Pneumol. 2020 Mar/Abr;46(2):e20200131. DOI: https://dx.doi.org/10.36416/1806-3756/e20200131